



IMÁGENES EN PEDIATRÍA

## Fibromatosis digital infantil: a propósito de un caso

### Infantile digital fibromatosis: a clinical case report

Marina Romero Bravo<sup>a,\*</sup>, José Antonio Llamas Carmona<sup>a</sup>, Elisabeth Gómez Moyano<sup>a</sup>  
y Juan María García- Hirschfeld<sup>b</sup>

<sup>a</sup> Departamento de Dermatología, Hospital Regional Universitario de Málaga, Plaza Hospital Civil, Málaga, España

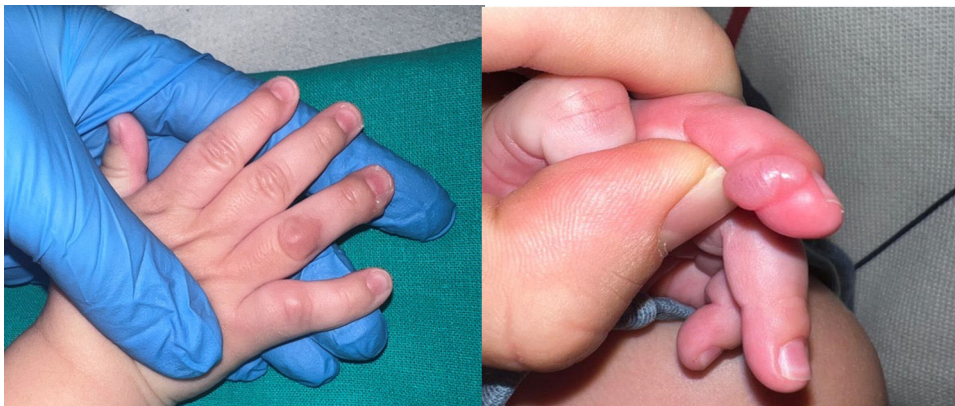
<sup>b</sup> Departamento de Anatomía Patológica, Hospital Regional Universitario de Málaga, Málaga, España

Lactante de 3 meses de edad que desde la tercera semana de vida presenta una lesión en el cuarto dedo de la mano derecha (figs. 1 y 2). La lesión presentó crecimiento progresivo.

Se decidió la resección quirúrgica de la lesión y estudio histológico, que reveló que se trataba de un fibroma digital infantil (fig. 3). Un mes después de la intervención, se

observó nueva tumoración indurada bajo la cicatriz de la intervención previa, compatible clínicamente con recidiva de la lesión.

El fibroma digital recurrente es un tumor benigno infrecuente que suele aparecer al nacimiento o durante los 2 primeros años de vida<sup>1</sup>. Se manifiesta clínicamente como nódulos en las manos y pies, que respetan frecuente-



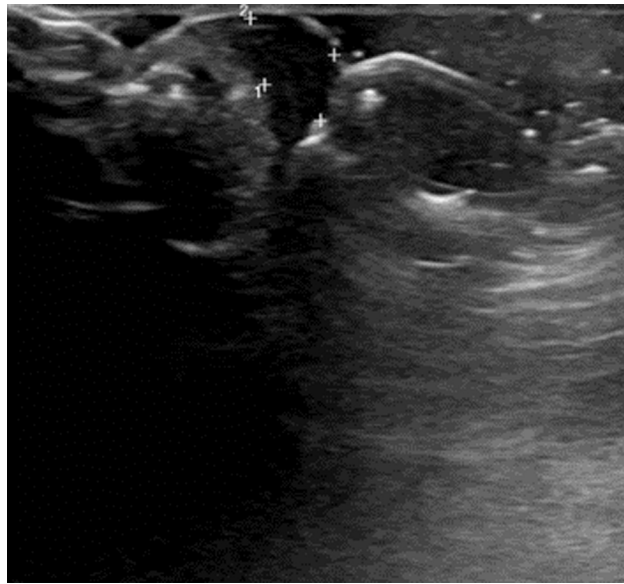
**Figura 1** Presentación clínica de la lesión. Nódulo de coloración rosada, ligeramente eritematosa e indurada, en cara lateral del cuarto dedo de la mano derecha. No comprometía la movilidad de la articulación.

\* Autor para correspondencia.

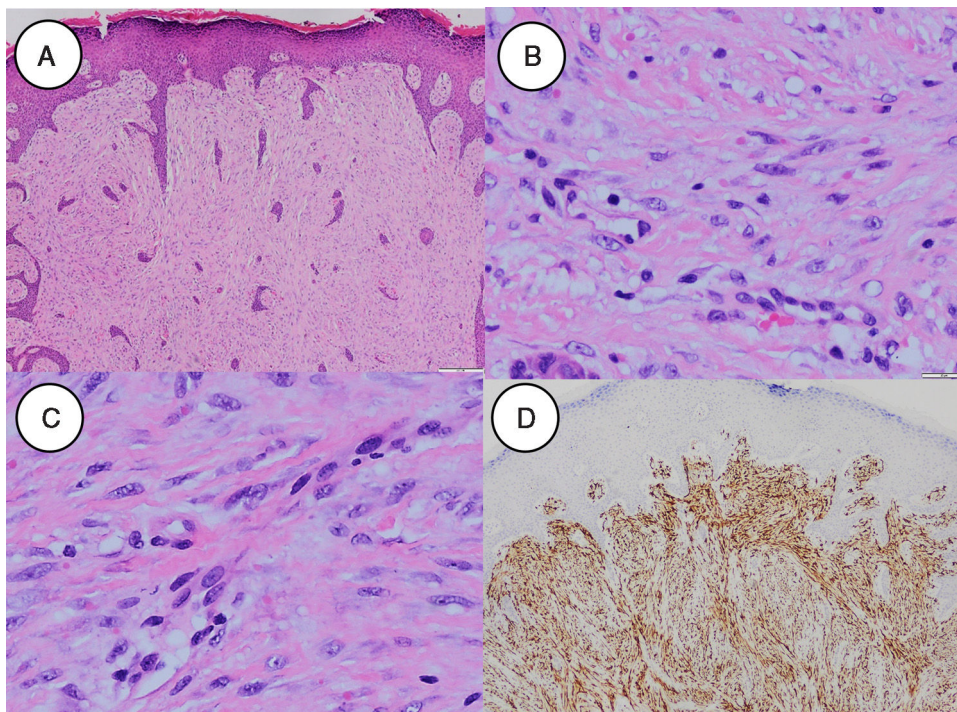
Correo electrónico: [marinaromerob10@gmail.com](mailto:marinaromerob10@gmail.com) (M. Romero Bravo).

<https://doi.org/10.1016/j.anpedi.2024.503704>

1695-4033/© 2024 Asociación Española de Pediatría. Publicado por Elsevier España, S.L.U. Este es un artículo Open Access bajo la CC BY-NC-ND licencia (<http://creativecommons.org/licencias/by-nc-nd/4.0/>).



**Figura 2** Ecografía cutánea donde se observa nódulo hipocogénico de  $0,5 \times 0,2$  cm, de localización subcutánea, bien delimitado y sin vascularización evidente. No contacta con la superficie ósea de la falange ni infiltra partes blandas adyacentes.



**Figura 3** Estudio histológico de la lesión. A) Visión panorámica (tinción con hematoxilina-eosina, 4x aumentos) con proliferación fusocelular que ocupa el espesor completo de la dermis; B) Tinción con hematoxilina-eosina, detalle a mayor aumento (40x) de células fusiformes que componen la lesión; C) Tinción con hematoxilina-eosina, detalle a 40x de cuerpos de inclusión intracelulares y eosinófilos que son patognomónicos; D) Tinción de desmina positiva en la inmunohistoquímica (4x).

mente el primer dedo<sup>2</sup>. Suelen ser asintomáticos y menores de 2 cm.

Existe una alta tasa de recidiva tras la intervención quirúrgica (hasta el 74%), por lo que clásicamente se optaba por cirugías con márgenes de resección amplios para garantizar márgenes libres y evitar recurrencias.

Sin embargo, dada la considerable morbilidad asociada y la posibilidad de regresión espontánea, la tendencia actual es hacia un enfoque más conservador, reservando la cirugía para casos seleccionados en los que el paciente presente dolor o comprometa la movilidad articular<sup>2,3</sup>.

## Bibliografía

1. Marks E, Ewart M. Infantile Digital Fibroma: A Rare Fibromatosis. Arch Pathol Lab Med. 2016;140:1153–6, <http://dx.doi.org/10.5858/arpa.2015-0492-RS>. PMID:1. 27684985.
2. Godse R, Dany M, Tamazian S, Wan J, Jen M, Rubin AI. Infantile Digital Fibromatosis/Inclusion Body Fibromatosis: A Comprehensive Literature Review. Skin Appendage Disord. 2023;9:1–7, <http://dx.doi.org/10.1159/000526253>. Epub 2022 Sep 15. PMID: 36632366; PMCID: PMC9827721.
3. Rodríguez-Lomba E, Lozano-Masdemont B, Campos-Domínguez M. Infantile Digital Fibromatosis: Primum Non Nocere. Actas Dermosifiliogr. 2022;113:432–4, <http://dx.doi.org/10.1016/j.ad.2020.05.019>. English, Spanish. Epub 2021 Oct 6. PMID: 35623736.