



IMÁGENES EN PEDIATRÍA

Un inusual tumor intravesical: adenoma nefrogénico

An unusual intravesical tumor: Nephrogenic adenoma

Sara Fuentes^{a,*}, Jaume Margarit-Mallol^a, Carme Ferrer-Cassadó^b
y Carme Grande-Moreillo^{a,c}

^a Cirugía Pediátrica, Hospital Universitari Mútua de Terrassa, Terrassa, Barcelona, España

^b Servicio de Anatomía Patológica, Hospital Universitari Mútua Terrassa, Terrassa, Barcelona, España

^c Consorci Sanitari Alt Penedès i Garraf, Sant Pere de Ribes, Barcelona, España

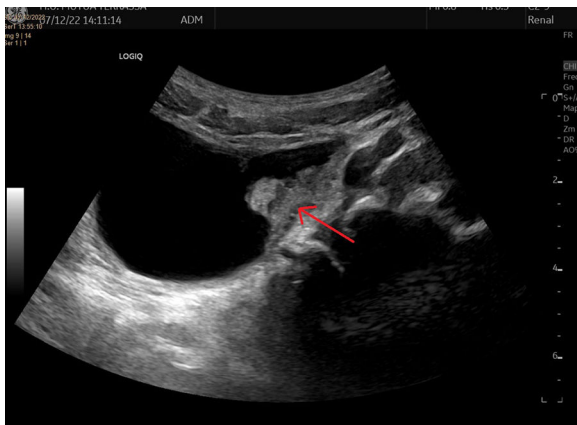

Figura 1 Imagen ecográfica en la que se observa lesión parietal de márgenes bien definidos, en la cara lateral izquierda de la vejiga.

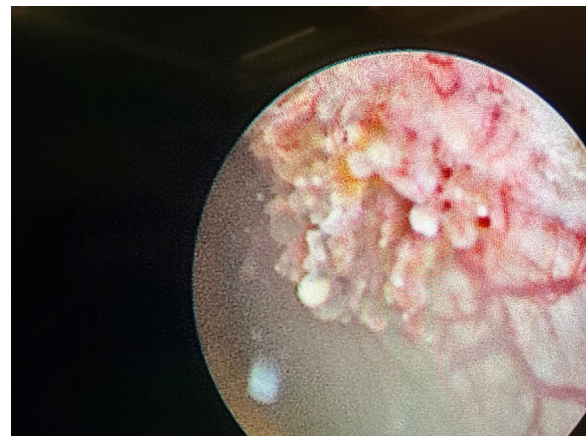


Figura 2 Imagen cistoscópica de la lesión de mayor tamaño en la cara lateral izquierda de la vejiga. Se aprecia el aspecto frondoso con ejes vascularizados.

Presentamos el caso de un paciente de 6 años con el hallazgo incidental de un tumor intravesical en una ecografía de control realizada 5 años después de una cirugía de reimplante por reflujo vesicoureteral. La **figura 1** muestra la imagen ecográfica, lesión parietal de 10 × 5 mm, de mayor ecogenicidad, márgenes bien definidos y con vascularización

en el estudio doppler color. Se evidenció una segunda lesión de similares características. En la cistoscopia se encontraron y resecaron mediante diatermia 4 lesiones, las 2 mencionadas en la ecografía en la cara izquierda y la cara posterior vesical y otras 2 de menor tamaño en la cúpula. La **figura 2** muestra la mayor de ellas en la cara lateral izquierda. El diagnóstico histopatológico final fue adenoma nefrogénico de vejiga. La **figura 3** muestra las imágenes con tinción de hematoxilina-eosina y el estudio inmunohistoquímico. El paciente se encuentra asintomático y sin recidiva un año

* Autor para correspondencia.
Correo electrónico: sfuentes@mutuaterrassa.cat (S. Fuentes).

<https://doi.org/10.1016/j.anpedi.2024.05.012>

1695-4033/© 2024 Asociación Española de Pediatría. Publicado por Elsevier España, S.L.U. Este es un artículo Open Access bajo la CC BY-NC-ND licencia (<http://creativecommons.org/licencias/by-nc-nd/4.0/>).

Cómo citar este artículo: S. Fuentes, J. Margarit-Mallol, C. Ferrer-Cassadó et al., Un inusual tumor intravesical: adenoma nefrogénico, Anales de Pediatría, <https://doi.org/10.1016/j.anpedi.2024.05.012>

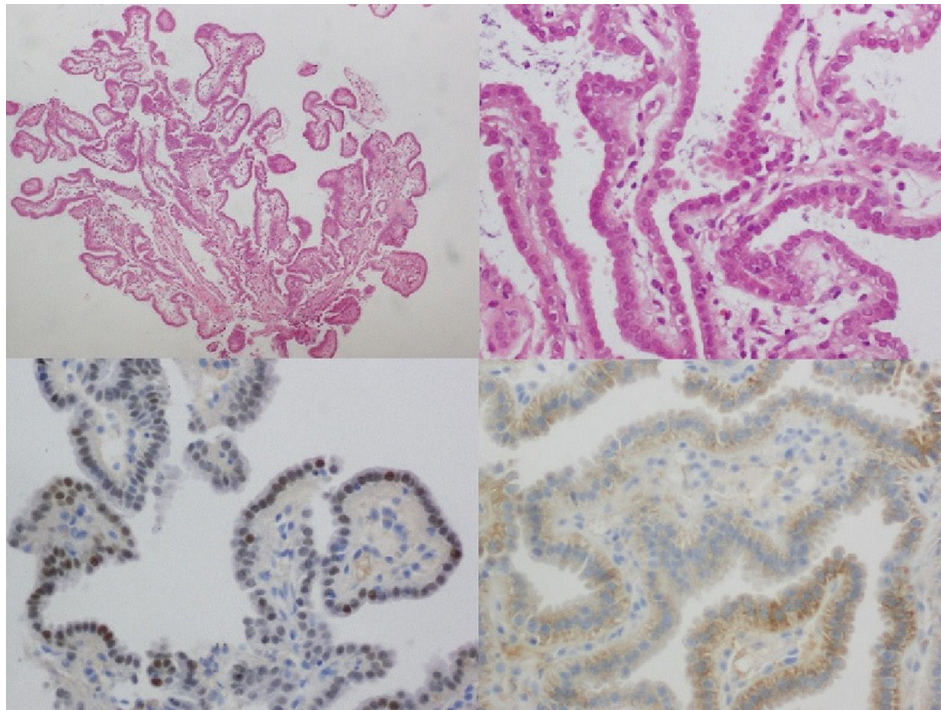


Figura 3 Estudio anatomopatológico. Lesión papilar revestida por células cúbicas con citoplasma eosinofílico y núcleos de cromatina fina (tinción con hematoxilina eosina $\times 20$ arriba a la izquierda y $\times 40$ arriba a la derecha). Se aprecia positividad para racemasa (abajo a la izquierda) y PAX8 (abajo a la derecha).

después de la intervención. En ocasiones, en el seguimiento rutinario del paciente urológico pediátrico nos encontramos con hallazgos inesperados y es importante conocer entidades poco frecuentes que deben tenerse en cuenta en el diagnóstico diferencial. El adenoma nefrogénico es una metaplasia del urotelio que puede afectar al tracto urinario a cualquier nivel¹. Es de naturaleza benigna y se cree que está relacionado con procesos inflamatorios locales o traumatismos repetitivos². Puede ser asintomático o manifestarse como disuria, hematuria o infecciones del tracto urinario de repetición. El tratamiento de elección es la resección endoscópica completa y es preciso mantener un seguimiento para detectar recidivas³.

Bibliografía

1. Davis TA. Hamartoma of the urinary bladder. *Northwest Med.* 1949;48:182–5.
2. Yi Y, Wu A, Cameron AP. Nephrogenic adenoma of the bladder: A single institution experience assessing clinical factors. *Int Braz J Urol.* 2018;44:506–11.
3. Crook TJ, Mead Z, Vadgama B, Malone PS. A case series of nephrogenic adenoma of the urethra and bladder in children: Review of this rare diagnosis, its natural history and management, with reference to the literature. *J Pediatr Urol.* 2006;2:323–8.