



IMÁGENES EN PEDIATRÍA

Alarma en piscinas: lesiones por succión

Swimming pool alarm: Suction injuries

Luz Emigdia Zelaya Contreras^{a,*}, Fernando Vázquez Rueda^a,
José Manuel Rumbao Aguirre^b y Rosa María Paredes Esteban^a

^a Unidad de Gestión Clínica de Cirugía Pediátrica, Hospital Universitario Reina Sofía, Córdoba, España

^b Unidad de Gestión Clínica de Pediatría, Críticos y Urgencias Pediátricas, Hospital Universitario Reina Sofía, Córdoba, España

Los drenajes de succión de piscinas descubiertos pueden causar lesiones desde hematomas, evisceración de intestino y la muerte¹⁻³.

Presentamos el caso de un niño de 7 años por síndrome de casi ahogamiento, mientras buceaba en una piscina, quedando atrapado por la bomba de succión, presentando pérdida de conciencia, hipotonía y cianosis durante 3-5 minutos hasta que se apagó el dispositivo de vacío, fue rescatado y reanimado.

Al ingreso, permanecía estable respiratoria y hemodinámicamente. En tomografía de cráneo y toracoabdominal aparecen hallazgos en posible relación con distrés respiratorio vs. edema pulmonar difuso. A la exploración se aprecian lesiones equimóticas y edema en pared toracoabdominal (fig. 1). Fue tratado con profilaxis antibiótica por sospecha de aspiración, analgesia y curas locales con sulfadiazina argéntica y dado de alta a las 48 h del accidente. En la revisión a los 10 días las lesiones cutáneas estaban resueltas (fig. 2). En nuestra opinión, la buena evolución es debida a que las lesiones por succión tienen un comportamiento similar a las quemaduras de grado IIA.

Se debe realizar una revisión de las medidas preventivas, seguridad y normativa vigente sobre el uso de filtros de succión en piscinas para evitar que este tipo de lesiones y otras potencialmente graves, vuelvan a ocurrir.

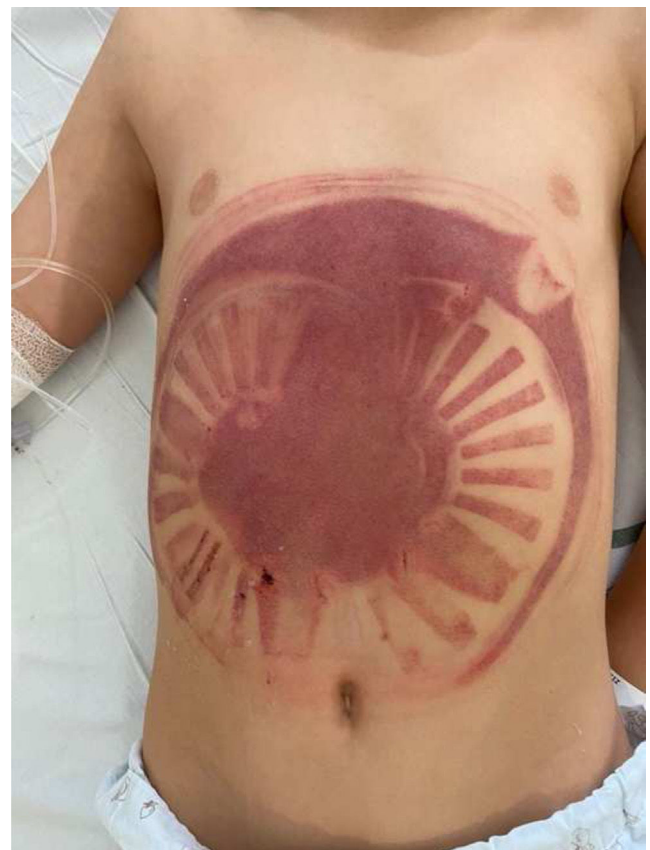


Figura 1 Lesiones equimóticas con apariencia de «tatuaje» de la tapa del filtro de succión.

* Autor para correspondencia.

Correo electrónico: luxzelaya04@gmail.com
(L.E. Zelaya Contreras).

<https://doi.org/10.1016/j.anpedi.2024.05.003>

1695-4033/© 2024 Asociación Española de Pediatría. Publicado por Elsevier España, S.L.U. Este es un artículo Open Access bajo la CC BY-NC-ND licencia (<http://creativecommons.org/licencias/by-nc-nd/4.0/>).

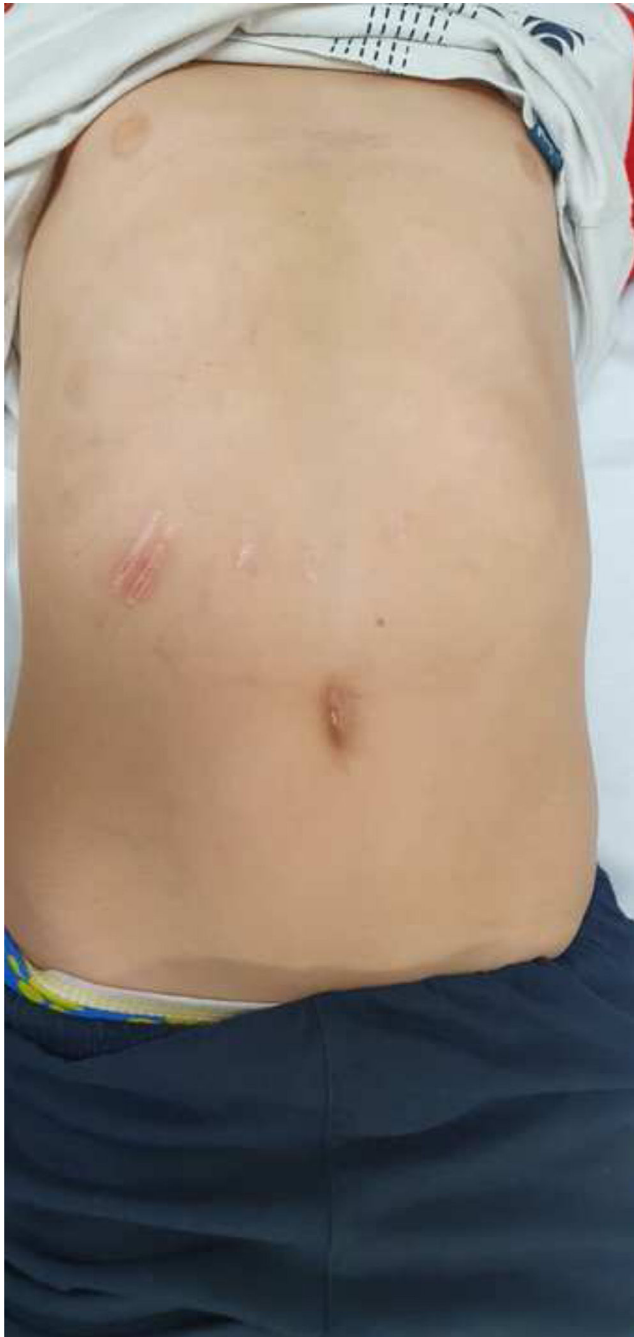

Figura 2 Se observa resolución completa de las lesiones cutáneas.

Bibliografía

1. Jiménez Moya AI, Gracia Remiro R, Penela Vélez De Guevara T, Santana Rodríguez C, Sierra Pérez E, Herrera Martín M. Lesiones por succión en piscinas públicas. *An Pediatría*. 2001;55:586–8.
2. Juern J, Schmeling D, Feltis B. Transanal wading pool suction-drain injury resulting in complete evisceration of the small intestine: case report and review of the literature. *J Pediatr Surg*. 2010;45:e1–3.
3. Focardi M, Angelino A, Defraia B, Franchi E, Pinchi V. Fatal entrapment in a pool drainage system: a case report. *Forensic Sci Med Pathol*. 2019;15:638–41.