

IMÁGENES EN PEDIATRÍA

Flebectasia de la vena yugular derecha

Phlebectasia of the right jugular vein

María José Sánchez Malo^{a,*}, Lorena Miñones Suárez^a, Rasha Isabel Perez Ajami^a
y María Santos González^b

^a Servicio de Pediatría, Hospital Reina Sofía, Tudela, Navarra, España

^b Centro de Salud Cintruénigo, Cintruénigo, Navarra, España

Disponible en Internet el 27 de abril de 2024

Varón de 4 años, que desde hace un mes presenta tumoración en localización latero/cervical derecha que aparece con el llanto. Exploración física normal en reposo, pero, al realizar la maniobra de Valsalva se objetiva tumoración en localización latero/cervical derecha, alargada, blanda y compresible, no dolorosa (video 1).

La ecografía cervical muestra vena yugular interna derecha prominente de mayor diámetro respecto al lado contralateral, con ectasia de la misma tras la maniobra de Valsalva (fig. 1). La ecografía Doppler confirma la presencia de flujo venoso y ausencia de trombos intraluminales (fig. 2).

La flebectasia de la vena yugular es una entidad rara, caracterizada por una dilatación sáculo/fusiforme del vaso que se manifiesta como una masa blanda y compresible, no dolorosa, que aparece en el cuello de los niños con el llanto o el esfuerzo. El 75% de los casos son diagnosticados en niños, siendo más frecuente en varones y en troncos venosos derechos¹⁻³.

Se diagnostica mediante ecografía y ecografía Doppler, que definen con seguridad la naturaleza de la entidad, el flujo venoso normal y la posible presencia de trombos^{1,2}.

Al tratarse de una afección benigna, la mayoría de los autores recomiendan un manejo conservador, reservando

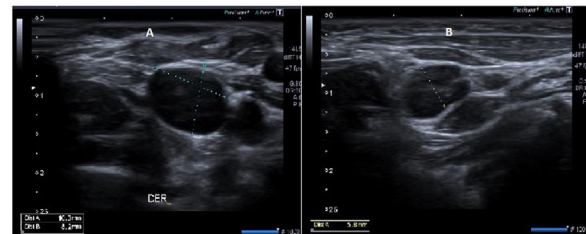


Figura 1 Ecografía: A) Vena yugular interna derecha al realizar maniobra de Valsalva, con un tamaño de 8,2 × 10,3 mm. B) Vena yugular izquierda en reposo, con un tamaño de diámetro máximo de 5,8 mm.

la corrección quirúrgica para complicaciones o si provoca deformación estética³.

Financiación

La presente investigación no ha recibido ayudas específicas provenientes de agencias del sector público, sector comercial o entidades sin ánimo de lucro.

Anexo. Material adicional

Se puede consultar material adicional a este artículo en su versión electrónica disponible en <http://dx.doi.org/10.1016/j.anpedi.2024.04.003>.

* Autor para correspondencia.

Correo electrónico: mjsanchezmalo@gmail.com
(M.J. Sánchez Malo).

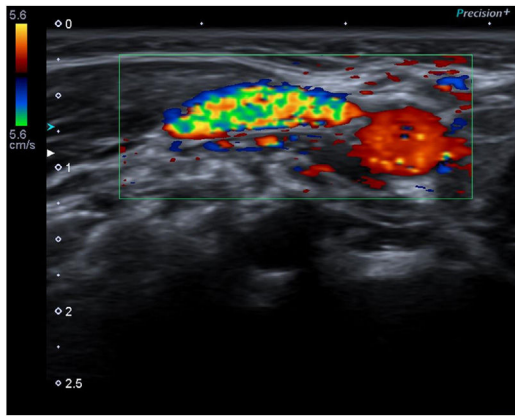


Figura 2 Ecografía Doppler color: presencia de flujo venoso y ausencia de trombos intraluminales.

Bibliografía

1. Girón-Vallejo Ó, del Carmen Benítez-Sánchez M, Villamil V, Hernández-Bermejo JP. A rare (and intermittent) cervical mass: Phlebectasia of external jugular vein [Article in Spanish]. *Rev Chil pediatría*. 2017;88:688–90.
2. Guerrero Fernández J, Guerrero Vázquez J, García Ascaso MT, Olmedo Sanlaureano S, Luengo Casasola JL. Flebectasia de la vena yugular interna. *An Pediatría*. 2005;63:86–8.
3. Jianhong L, Xuewu J, Tingze H. Surgical treatment of jugular vein phlebectasia in children. *Am J Surg*. 2006;192:286–90.