



IMÁGENES EN PEDIATRÍA

Fascitis necrotizante en *shock* tóxico estreptocócico

Necrotizing fasciitis and streptococcal toxic shock



Elena Herrera Hidalgo*, Vanessa Rosa Camacho, Lourdes Artacho González y José Miguel Camacho Alonso

UGC Cuidados Críticos y Urgencias Pediátricas, Hospital Regional de Málaga, Málaga, España

Disponible en Internet el 15 de enero de 2024

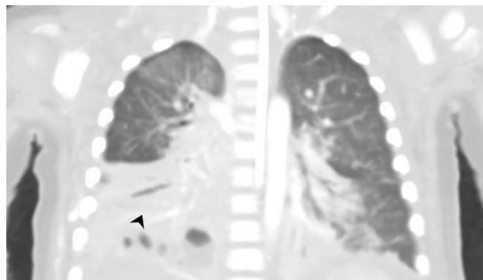


Figura 1 TC de tórax con contraste IV. Neumonía necrotizante basal derecha con empiema.

La fascitis necrotizante es una infección con alta morbimortalidad¹, cuyo principal agente causal es el *Streptococcus pyogenes* (SGA)², donde el diagnóstico y tratamiento precoz requiere un alto índice de sospecha³.

Caso clínico

Niño de 13 meses, sin antecedentes de interés, que ingresa por *shock* tóxico refractario a aminas y síndrome de distrés respiratorio por neumonía necrotizante con empiema (fig. 1), secundario a SGA. Presenta datos de fallo multiorgánico, con disfunción ventricular, fallo hepático, renal, acidosis metabólica grave con hiperlactacidemia, preci-

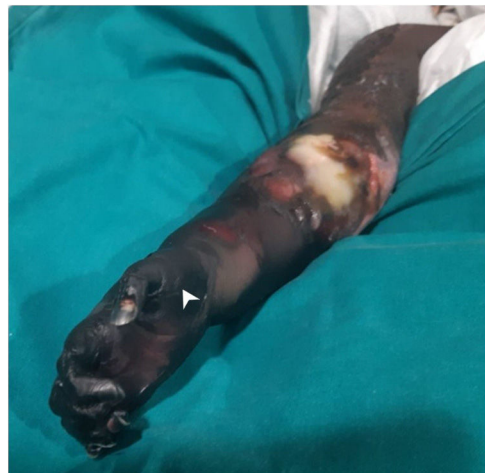

Figura 2 Fotografía. Visión macroscópica de isquemia distal MSD con progresión proximal y aparición de placas necróticas duras.

sando soporte en oxigenación por membrana extracorpórea (ECMO) con asistencia venoarterial (VA) durante 10 días.

Durante su evolución desarrolla isquemia distal de extremidades (fig. 2), con progresión proximal y aparición de placas necróticas duras. En angiografía por tomografía computarizada se objetiva fascitis necrotizante en miembro superior derecho (MSD) con miositis parcheada e isquemia extensa de extremidades y tronco, que requiere escarotomía y desbridamiento, así como datos de enterocolitis difusa con perforación intestinal (fig. 3). Se decide tras 23 días de ingreso, en sesión multidisciplinar,

* Autor para correspondencia.

Correo electrónico: 94.hh.elena@gmail.com
(E. Herrera Hidalgo).

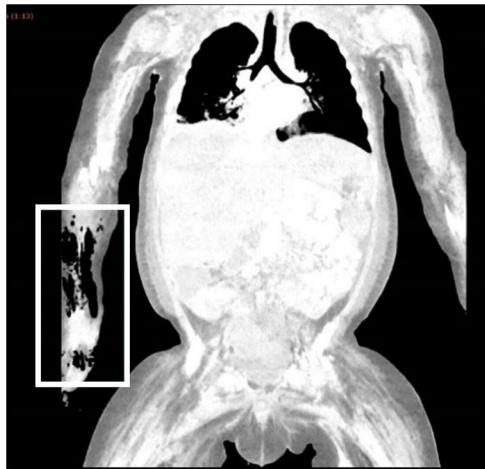

Figura 3 TC de tórax con contraste IV. Fascitis necrotizante de MSD con miositis parcheada e isquemia extensa de extremidades y tronco.

adecuación del esfuerzo terapéutico dada la necesidad de desarticulación, resección intestinal extensa y amputación de las cuatro extremidades.

Bibliografía

1. Cabra-Rodríguez R, Ruíz-Márquez MJ. Debut pediátrico de fascitis necrotizante. *Rev Esp Quimioter.* 2020;33:383–4.
2. Newberger R, Gupta V. *Streptococcus Group A.* 2023 Feb 6. Treasure Island (FL): StatPearls Publishing; 2023.
3. Zundel S, Lemaréchal A, Kaiser P, Szavay P. Diagnosis and Treatment of Pediatric Necrotizing Fasciitis: A Systematic Review of the Literature. *Eur J Pediatr Surg.* 2017;27:127–37.