



IMÁGENES EN PEDIATRÍA

Fascitis necrotizante multifocal por *Streptococcus pyogenes*[☆]



Multifocal necrotizing fasciitis due to *Streptococcus pyogenes*

Anna Tomàs-Heras^{a,*}, Maria Álvarez de Toledo-López-Herrera^b,
Mònica Vallhonrat-Munill^a y Diego Bastian Soza-Leiva^c

^a Unidad de Hospitalización Pediátrica, Servicio de Pediatría, Hospital Universitari Vall d'Hebron, Vall d'Hebron Barcelona Hospital Campus, Barcelona, España

^b Unidad de Urgencias Pediátricas, Servicio de Pediatría, Hospital Universitari Vall d'Hebron, Vall d'Hebron Barcelona Hospital Campus, Barcelona, España

^c Unidad de Cirugía Ortopédica Pediátrica, Servicio de Cirugía, Hospital Universitari Vall d'Hebron, Vall d'Hebron Barcelona Hospital Campus, Barcelona, España

Disponible en Internet el 30 de octubre de 2023

Una niña sana de tres años se presenta a consulta con tres días de fiebre, vómitos y rechazo de la marcha. La exploración muestra hiperemia orofaríngea y dolor a la palpación del codo y pierna derechos. Se realiza prueba estreptocócica, que es positiva, analítica sanguínea y hemocultivo. Tras 12 horas, aparece eritema y tumefacción en pierna y pie derechos (fig. 1), muy dolorosos al tacto.

Ante la resonancia magnética (RM) local sugestiva (fig. 2), se orienta como fascitis necrotizante, indicando desbridamiento quirúrgico urgente y antibioterapia endovenosa. Los cultivos intraoperatorios y hemocultivo son positivos para *Streptococcus pyogenes* (*S. pyogenes*).

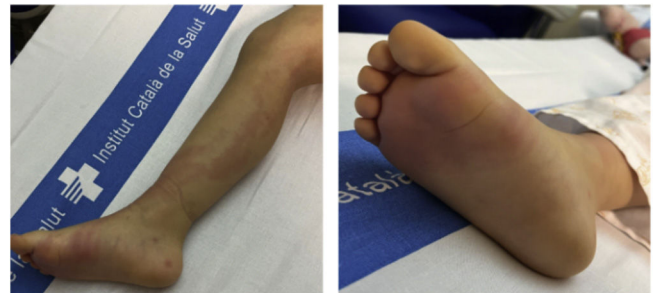

Figura 1 Lesiones cutáneas y tumefacción presentadas en la extremidad inferior derecha a las 12 horas del ingreso.

Al quinto día presenta dolor en codo derecho y hombro izquierdo (fig. 3a), reapareciendo fiebre. Se solicita RM *whole-body* compatible con fascitis necrotizante multifocal (fig. 3b), requiriendo nuevo desbridamiento. El estudio histopatológico evidencia necrosis de fascia muscular superficial.

[☆] Presentación previa: Reunión del Grupo de Trabajo de Urgencias de la Sociedad Catalana de Pediatría (Barcelona, España), 8 de marzo de 2023. Y en el Congreso de la Sociedad Catalana de Pediatría, Reus, 08 de junio de 2023.

* Autor para correspondencia.

Correo electrónico: anna.tomas@vallhebron.cat
(A. Tomàs-Heras).

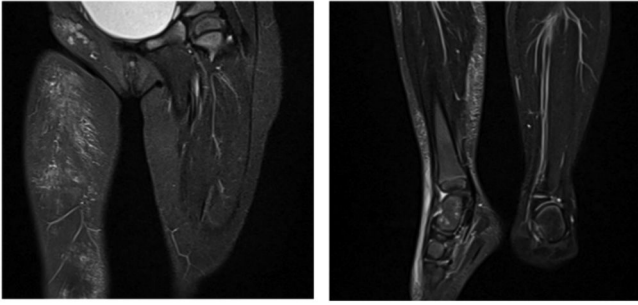


Figura 2 Imágenes de la RM de extremidades inferiores, donde se observan hallazgos compatibles con afectación extensa de partes blandas en forma de celulitis y fascitis en trayecto anteromedial del muslo y medial de la pierna hasta el dorso del pie.

RM: resonancia magnética.

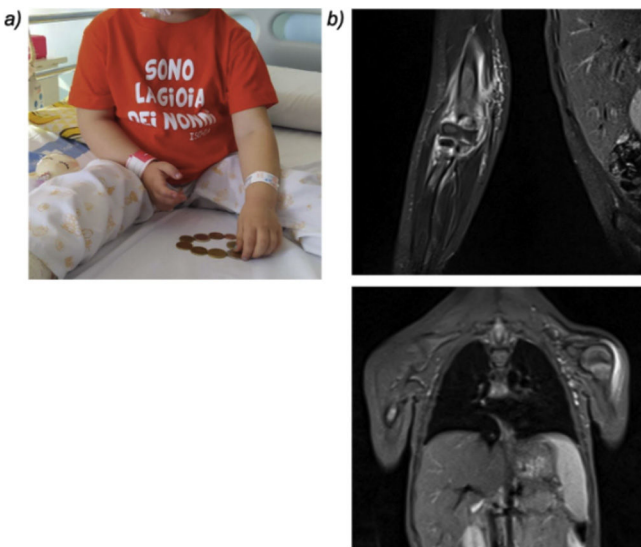


Figura 3 a) Paciente con impotencia funcional y dolor de codo derecho a los cinco días de ingreso. b) Imágenes de la RM *whole-body*, donde se observan hallazgos compatibles con fascitis en brazo, codo y antebrazo derechos y foco de fascitis leve en deltoides izquierdo.

RM: resonancia magnética.

La fascitis necrotizante es una infección invasiva por *S. pyogenes* que produce necrosis de fascia muscular y respuesta inflamatoria sistémica¹. Se manifiesta con fiebre, malestar general y dolor local desproporcionado a los hallazgos cutáneos¹. El diagnóstico es clínico, siendo útiles pruebas de imagen como la RM¹. La presentación multifocal es infrecuente², suponiendo un reto diagnóstico. El desbridamiento quirúrgico y antibioterapia endovenosa con penicilina y clindamicina precoces^{1,2} son determinantes para reducir la morbimortalidad asociada³.

Financiación

Sin financiación.

Conflicto de intereses

Los autores declaran no tener ningún conflicto de intereses.

Bibliografía

1. Stevens DL, Bryant AE. Necrotizing Soft-Tissue Infections. *N Engl J Med.* 2017;377:2253–65.
2. Navarro-Cano E, Noriego-Muñoz D. Fascitis Necrosante multifocal. A propósito de un caso. *Rev Esp Cir Ortop Traumatol.* 2014;58:60–3.
3. Schwarz G, Sagy M, Barzilay Z. Multifocal necrotizing fasciitis in varicella. *Pediatr Emerg Care.* 1989;5:31–3.