



IMÁGENES EN PEDIATRÍA

Tumor miofibroblástico inflamatorio, una patología infrecuente en pediatría



Inflammatory myofibroblastic tumor: An uncommon pathology in pediatrics

Gemma Claramunt Andreu^{a,*}, Laura Murcia Clemente^a,
María Ángeles Calzado Agrasot^b y Sabrina Kalbouza Bouziane^a

^a Servicio de Pediatría, Hospital Universitario del Vinalopó, Elche, Alicante, España

^b Departamento de Gastroenterología, Hepatología y Nutrición Pediátrica, Hospital Universitario y Politécnico La Fe. Valencia, España

Disponible en Internet el 28 de octubre de 2023

Presentamos a una paciente de 11 años, previamente sana, que presenta masa interescapular, omalgia derecha y síndrome constitucional de 6 meses de evolución¹. Se realiza estudio analítico donde destaca leucocitosis con desviación izquierda, elevación de VSG y LDH. El estudio radiológico confirma lesión pulmonar pseudotumoral y extensión extrapulmonar con condensación neumónica (figura 1, imagen Rx) (figura 2, imagen TC).

Se amplía estudio con fibrobroncoscopia y lavado broncoalveolar que descarta lesiones endobronquiales. Mantoux y serologías, negativas. Se realiza biopsia de la lesión extrapulmonar donde destaca una proliferación de estirpe fibrohistiocitaria, sin atipias, probablemente compatible con un proceso inflamatorio, granulomatoso o pseudotumoral.

Tras tratamiento antibiótico empírico (cefotaxima y cloxacilina)² durante 28 días se produce resolución del tumor. En control radiológico posterior a los 8 meses (figura 3, imagen RM) se visualiza franca mejoría radiológica con tejido pseudotumoral residual versus fibrocicatrizial en la pleura apical derecha y musculatura retromática torácica superior derecha. Presentándose la paciente asintomática y con pruebas de función pulmonar normales.

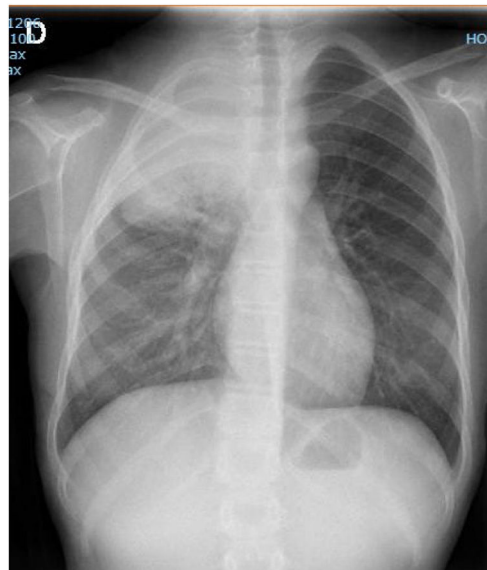


Figura 1 Radiografía de tórax. Aumento de densidad homogéneo afectando a segmentos apicales y posteriores de lóbulo superior derecho con broncograma aéreo central.

El tratamiento de esta entidad es la resección quirúrgica³, aunque en ocasiones la lesión permanece estable o incluso involuciona como en nuestro caso. En otros

* Autor para correspondencia.

Correo electrónico: gemma.claramunt@hotmail.com
(G. Claramunt Andreu).

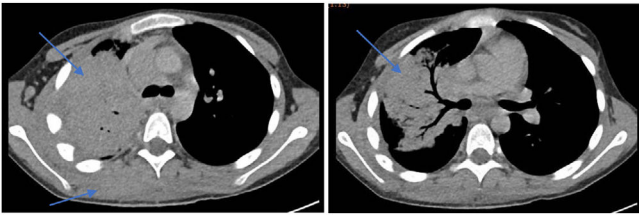


Figura 2 TC torácica. Condensación alveolar pulmonar en segmentos apical y posterior del lóbulo superior derecho, con broncograma central y hepatización periférica. Moderado aumento de tamaño de ganglios en localización paratraqueal derecha, en hilio pulmonar derecho y área subcarinal. Aumento difuso de componente de partes blandas, sin límites precisos, afectando a la pared apical y posterior de hemitórax derecho, interdigitándose a través de espacios intercostales y afectando musculatura paraespinal derecha.

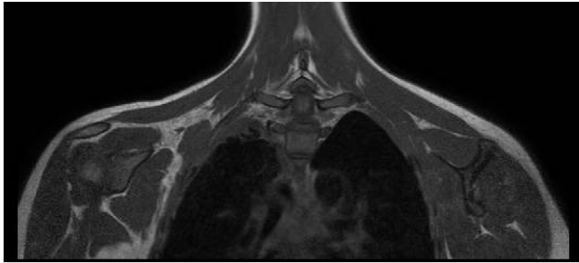


Figura 3 RM. Se visualiza tejido pseudotumoral residual versus fibrocicatrizial en la pleura apical derecha y musculatura retrosomática torácica superior derecha.

pacientes la tumoración se vuelve localmente invasiva y necesita otros tratamientos como corticoterapia, radioterapia o quimioterapia.

Conflicto de intereses

Declaramos ausencia de conflicto de intereses.

Financiación

Este manuscrito no ha recibido ningún tipo de financiación.

Bibliografía

1. De María Blásquez Azúa E, Gutiérrez de la Vega D, Rendón García H, Cruz J. Tumor miofibroblástico inflamatorio (TMI) de pulmón en un niño de 10 años con hipergammaglobulinemia y plaquetosis reactiva. A propósito de un caso. *Bol Clin Hosp Infant Edo Son.* 2017;34:151-8.
2. Serena Gómez GM, del Olmo Fernández M, Javaloyes Soler G, Corral Hospital S. Masa torácica. Cuatro ojos ven más que dos. *Form Act Pediatr Aten Prim.* 2016;9:193-6.
3. Cohen MC, Kaschula RO. Primary pulmonary tumors in childhood: A review of 31 years' experience and the literature. *Pediatr. Pulmonol.* 1992;14:222-32.