

IMÁGENES EN PEDIATRÍA

Detrás de la neurofibromatosis tipo 1: un hallazgo inusual

Behind neurofibromatosis type 1: an unusual finding

Mariana Gouveia Lopes* y Margarida Maria Videira Henriques

Centro Hospitalar de Leiria, Leiria, Portugal

Disponible en Internet el 6 de julio de 2023



Niña de nueve meses derivada por manchas de café con leche presentes desde el nacimiento cuyo número aumentaba progresivamente.

Desarrollo psicomotor normal hasta la fecha, cumpliendo los criterios de Sheridan para la edad, con buen desarrollo pondoestatural. No se reportó antecedente de manchas similares en la familia.

El examen físico reveló la presencia de más de 10 manchas de café con leche de más de 5 mm de diámetro. No había efélides. La paciente tenía lesiones amarillentas ligeramente elevadas que medían menos de 1 cm en el cuero cabelludo y espalda, así como asimetría de la extremidad inferior izquierda con marcada curvatura (fig. 1). La radiografía simple evidenció engrosamiento cortical y adelgazamiento de la cavidad medular, sugerentes de displasia tibial con pseudoartrosis congénita (fig. 2).

Las pruebas genéticas detectaron una variante patogénica en heterocigosis en el gen *NF1*, con un patrón de herencia autosómica dominante.

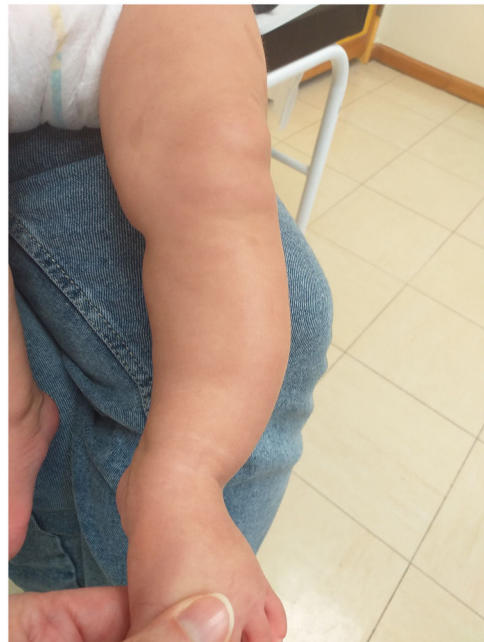

Figura 1 Asimetría de la pierna izquierda con curvatura pronunciada.

* Autor para correspondencia.

Correo electrónico: mglopes795@gmail.com (M. Gouveia Lopes).

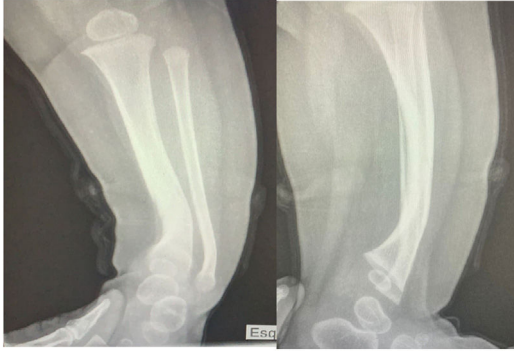


Figura 2 Engrosamiento cortical con adelgazamiento de la cavidad medular, sugerente de displasia tibial con pseudoartrosis congénita.

A pesar de la ausencia de enfermedad documentada en los padres, la paciente cumplía los criterios para el diagnóstico de neurofibromatosis (NF)^{1,2}.

Cabe destacar la rareza del hallazgo de displasia tibial con pseudoartrosis, que solo se encuentra en aproximadamente el 5% de los niños diagnosticados de NF tipo 1². El riesgo de fractura es mayor en este grupo de pacientes².

Es importante garantizar el seguimiento multidisciplinario y el acceso a tratamiento adecuado a estos pacientes³.

Bibliografía

1. Legius E, Messiaen L, Wolkenstein P, Pancza P, Avery RA, Berman Y, et al. Revised diagnostic criteria for neurofibromatosis type 1 and Legius syndrome: an international consensus recommendation. *Genet Med.* 2021;23:1506–13, <http://dx.doi.org/10.1038/s41436-021-01170-5>.
2. Kehrer-Sawatzki H, Cooper DN. Challenges in the diagnosis of neurofibromatosis type 1 (NF1) in young children facilitated by means of revised diagnostic criteria including genetic testing for pathogenic NF1 gene variants. *Human Genet.* 2022;141:177–91, <http://dx.doi.org/10.1007/s00439-021-02410-z>.
3. Miller DT, Freedenberg D, Schorry E, Ullrich NJ, Viskochil D, Korf BR. Health Supervision for Children With Neurofibromatosis Type 1. *Pediatrics.* 2019;143:e20190660, <http://dx.doi.org/10.1542/peds.2019-0660>.