



Elevación de troponina I ultrasensible e hiperamilasemia en una intoxicación pediátrica con tramadol y morfina

High-sensitivity troponin I elevation and hyperamylasemia in a pediatric case with tramadol and morphine overdose

Sra. Editora:

Describimos el caso de una adolescente de 13 años, que acudió a urgencias refiriendo ingesta de duloxetina (600 mg) y morfina de liberación retardada (300 mg), 17 h antes aproximadamente, con finalidad suicida. En domicilio presentó abdominalgia, vómitos, cefalea y somnolencia, así como incapacidad para la micción.

La paciente había presentado en el último año síntomas de un trastorno de la conducta alimentaria, ideación suicida, disforia de género, así como consumo de alcohol y tabaco sin seguimiento médico o psicológico alguno.

A su llegada al hospital sus constantes vitales estaban en rango de normalidad, destacando a la exploración discreta bradipsiquia y miosis pupilar así como molestias a la palpación hipogástrica. Tras 2 h en urgencias, presentó obnubilación, con respuesta superficial a estímulos físicos, asociado a bradipnea (8 respiraciones por minuto) y respiración superficial, con descenso de la saturación de oxígeno (80%). Ante sospecha de depresión respiratoria secundaria a mórficos, se administró oxigenoterapia y naloxona (0,01 mg/kg), con recuperación inmediata del estado basal y resolución de la retención aguda de orina. Cuatro horas después del primer episodio, precisó nuevamente naloxona, por depresión respiratoria. El electrocardiograma y la gasometría inicial no mostraron anomalías. En la analítica sanguínea (18 h postingesta), presentó leucocitosis ($18.000 \times 10^9/L$, 89,5% neutrófilos), con función renal y hepática preservadas, glucemia 97 mg/dl, creatinquinasa 130 U/L, destacando una elevación de la amilasa (476 U/L, valor de referencia 25-101 U/L) y la troponina I (593,3 ng/L, V.R. < 16 ng/L, p99).

El nivel de paracetamol resultó < 2,5 µg/mL, con cribado toxicológico básico en orina positivo para opiáceos, confirmando en estudio toxicológico ampliado (suero y orina), mediante cromatografía de gases-espectrometría de masas, la presencia de morfina y tramadol. Tras este resultado la paciente reconoció la ingesta de tramadol. No se detectó duloxetina (cromatografía líquida-espectrometría de masas en tándem). Durante su estancia se realizaron controles analíticos seriados, con progresiva normalización de las alteraciones previamente descritas, solo los niveles de troponina I se mantuvieron por encima del valor normal hasta el sexto día, sin alteraciones en electrocardiogramas repetidos (fig. 1).

La paciente no volvió a presentar deterioro clínico, y permaneció monitorizada en observación de urgencias durante 24 h, siendo posteriormente hospitalizada a cargo de Psiquiatría Infantojuvenil sin complicaciones, y con posterior estudio ecográfico por cardiología pediátrica normal.

El tramadol es un opioide utilizado como analgésico por sus efectos derivados de la unión selectiva de su metabolito O-desmetiltramadol al receptor μ -opioide. Además, tiene efecto inhibitorio sobre la recaptación de norepinefrina y serotonina, lo que amplía los posibles efectos adversos en casos de sobredosis (síndrome opioide, síndrome serotoninérgico y/o riesgo de convulsiones)¹, pudiendo tener toxicidad cardíaca a dosis altas². Su intoxicación es muy poco frecuente en pediatría; en esta paciente se objetivaron niveles máximos de 681 ng/mL (valores terapéuticos de referencia 100-300 ng/mL)³, similares a los hallados en intoxicaciones pediátricas publicadas². La semivida de eliminación del tramadol fue de 8,8 h, superior a la establecida tras la administración terapéutica (6 h)¹.

Generalmente la sobredosis de opioides causa depresión respiratoria, con riesgo de hipoxemia grave y paro cardíaco, sin embargo, la toxicidad cardíaca directa no es una manifestación común. Algunos estudios, en modelos animales, han relacionado el consumo crónico de tramadol con trastornos inflamatorios miocárdicos, y se ha publicado un caso en pediatría de patología coronaria por vasoespasmo tras intoxicación por fentanilo^{4,5}.

La hipoxemia aguda desencadena hiperpermeabilidad de las membranas celulares por lesión isquémica, provocando fuga de la amilasa intracelular salival o pancreática. La hipoxemia crónica provoca acidosis láctica. Ambos mecanismos pueden desencadenar hiperamilasemia, estando descrito un caso tras intoxicación por tramadol⁶. Además, debe recordarse que la morfina y la codeína pueden causar espasmo del esfínter de Oddi. En ausencia de síntomas de pancreatitis aguda, se considera que en esta paciente los 2 episodios de depresión respiratoria fueron causantes de la hiperamilasemia, la cual persistía en 187 U/L a las 16 h postadmisión.

El síndrome serotoninérgico es una condición clínica potencialmente mortal causado por un exceso de actividad serotoninérgica en el sistema nervioso. Los síntomas incluyen cambios en el estado mental, inestabilidad autonómica e hiperactividad neuromuscular y alteraciones en las pruebas de laboratorio, no específicas. La ingestión de múltiples fármacos que bloquean la recaptación de serotonina puede causar dicho síndrome.

En pacientes pediátricos con niveles elevados de troponinas sin evidencia en el electrocardiograma de infarto de miocardio o isquemia, e hiperamilasemia sin signos de pancreatitis, debería considerarse la intoxicación con fármacos opioides. La compleja sinergia de la intoxicación por tramadol y morfina justifica las anomalías analíticas de este caso.

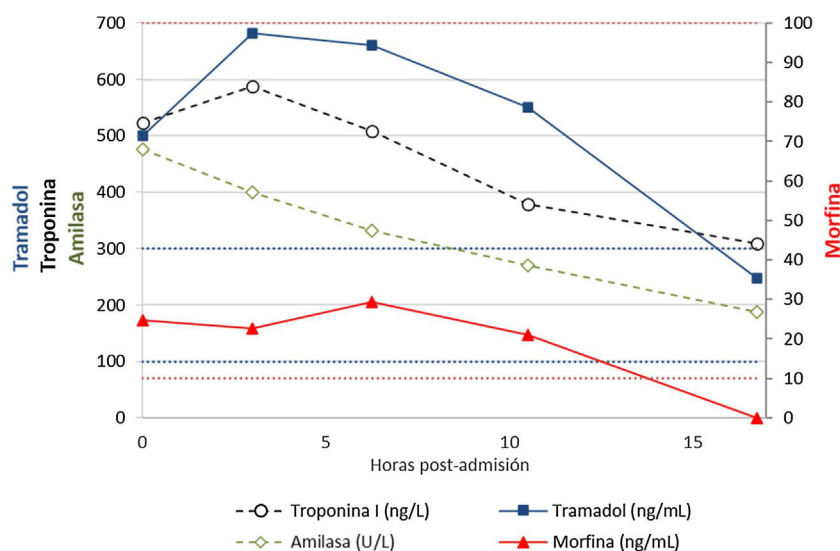


Figura 1 Monitorización seriada de los niveles séricos de tramadol, morfina, troponina I ultrasensible y amilasa.

Bibliografía

- Layne KA, Dargan PI, Dines AM, Leaper C, Yates C, Hovda KE, et al. Acute toxicity related to misuse (nonmedical use) of tramadol: Experience of the European Drug Emergencies Network Plus. *Br J Clin Pharmacol* [Internet]. 2021;87:1668–75, <http://dx.doi.org/10.1111/bcp.14408>.
- Tanne C, Javouhey E, Millet A, Bordet F. Severe tramadol overdoses in children: A case series admitted to Paediatric Intensive Care Unit. *J Clin Toxicol* [Internet]. 2016;6 [consultada 20 Feb 2022]. Disponible en: <https://www.omicsonline.org/open-access/severe-tramadol-overdoses-in-children-a-case-series-admitted-to-paediatric-intensive-care-unit-2161-0495-1000317.php?aid=89493>.
- Schulz M, Schmoldt A, Andresen-Streichert H, Iwersen-Bergmann S. Revisited: Therapeutic and toxic blood concentrations of more than 1100 drugs and other xenobiotics. *Crit Care* [Internet]. 2020;24:195, <http://dx.doi.org/10.1186/s13054-020-02915-5>.
- Bakr MH, Radwan E, Shaltout AS, Farrag AA, Mahmoud AR, Abd-Elhamid TH, et al. Chronic exposure to tramadol induces cardiac inflammation and endothelial dysfunction in mice. *Sci Rep* [Internet]. 2021;11:18772, <http://dx.doi.org/10.1038/s41598-021-98206-2>.
- Chuang R, Saleh F, Alyahya B. Pediatric cardiac toxicity associated with fentanyl ingestion. *Toxicol Commun* [Internet]. 2018;2:39–41, <http://dx.doi.org/10.1080/24734306.2018.1459108>.
- El-Hussuna A, Arnesen RB, Rosenberg J. Tramadol poisoning with hyperamylasemia. *Case Reports* [Internet]. 2010, <http://dx.doi.org/10.1136/bcr.03.2010.2821>.

Silvia González Lago^a, María José Pérez García^a, Isabel Gomila^{b,c}, Jordi Puigurriquer^{c,d} y Bernardino Barceló^{c,e,f,*}

^a Servicio de Urgencias de Pediatría, Hospital Universitari Son Espases, Palma de Mallorca, España

^b Servicio de Análisis Clínicos, Hospital Universitari Son Llàtzer, Palma de Mallorca, España

^c Instituto de Investigación Sanitaria de las Islas Baleares (IdISBa), Palma de Mallorca, España

^d Unidad de Toxicología Clínica, Servicio de Urgencias, Hospital Universitari Son Espases, Palma de Mallorca, España

^e Servicio de Análisis Clínicos, Unidad de Toxicología Clínica, Hospital Universitari Son Espases, Palma de Mallorca, España

^f Departamento de Medicina, Facultad de Medicina, Universidad de las Islas Baleares, Palma de Mallorca, España

* Autor para correspondencia.

Correo electrónico: bernardino.barcelo@ssib.es (B. Barceló).

<https://doi.org/10.1016/j.anpedi.2022.03.003>
1695-4033/ © 2022 Asociación Española de Pediatría. Publicado por Elsevier España, S.L.U. Este es un artículo Open Access bajo la licencia CC BY (<http://creativecommons.org/licenses/by/4.0/>).