



IMÁGENES EN PEDIATRÍA

Recién nacido con *cutis marmorata* telangiectásica congénitaNewborn with *cutis marmorata* telangiectatica congenitaMarina Portal Buenaga^{a,*}, Cristina Naharro Fernández^c, Vanesa Gómez Dermit^d y M. Isabel de las Cuevas Terán^{a,b}^a Unidad Neonatal, Servicio de Pediatría, Hospital Universitario Marqués de Valdecilla, Santander (Cantabria), España^b Departamento de Ciencias Médicas y Quirúrgicas, Universidad de Cantabria, Santander (Cantabria), España^c Servicio de Dermatología, Hospital Universitario Marqués de Valdecilla, Santander (Cantabria), España^d Servicio de Radiodiagnóstico, Hospital Universitario Marqués de Valdecilla, Santander (Cantabria), España

Disponible en Internet el 14 de abril de 2022

Se presenta el caso de un neonato varón nacido a término mediante cesárea, sin incidencias, que presentó al nacimiento lesiones moteadas de distribución extensa y asimétrica. A la exploración, destacaban máculas eritematovioláceas de intensidad variable y patrón reticulado localizadas en ambas extremidades inferiores, extremidad superior e hipocondrio derechos y región lumbosacra (fig. 1). No presentaba afectación de mucosas, alteraciones tróficas de miembros ni otras anomalías. El hemograma y el estudio de coagulación fueron normales.

Con el diagnóstico de *cutis marmorata* telangiectásica congénita se realizaron exploraciones complementarias para descartar anomalías extracutáneas, sin encontrarse alteraciones viscerales, cardiológicas, oftalmológicas ni del sistema nervioso central. Se mantuvo asintomático y recibió el alta a las 72 h, con seguimiento ambulatorio. A los 4

meses, las lesiones evolucionaron hacia la resolución (fig. 2). Se objetivó una mínima asimetría en el diámetro de las extremidades inferiores, sin presentar dismetría. El desarrollo psicomotor ha sido normal hasta el momento y no ha presentado clínica neurológica.

La *cutis marmorata* telangiectásica congénita es una anomalía vascular congénita rara de etiología desconocida caracterizada por la presencia de áreas de piel reticuladas que palidecen a la digitopresión y se acentúan en situaciones de frío y estrés. La localización más frecuente son las extremidades inferiores, y la distribución es mayormente asimétrica. Puede asociarse a otras anomalías cutáneas y extracutáneas, la mayoría de carácter leve¹. El diagnóstico es esencialmente clínico, debiéndose considerar en el diagnóstico diferencial otras anomalías cutáneas de aspecto reticulado. No existe tratamiento específico. La evolución suele ser favorable; en ocasiones, incluso con la desaparición completa de las lesiones¹⁻³.

* Autor para correspondencia.

Correo electrónico: marinaportal@hotmail.com
(M. Portal Buenaga).

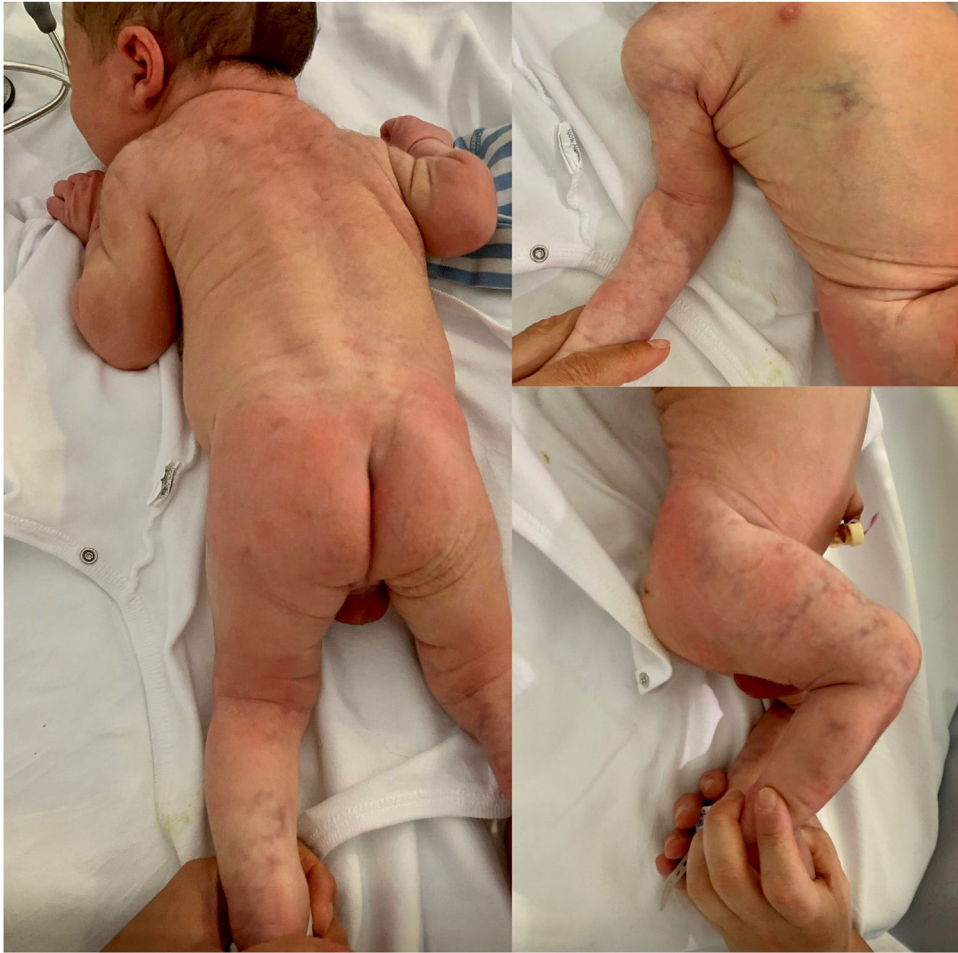

Figura 1 Lesiones vasculares presentes al nacimiento, características de cutis marmorata telangiectásica congénita.

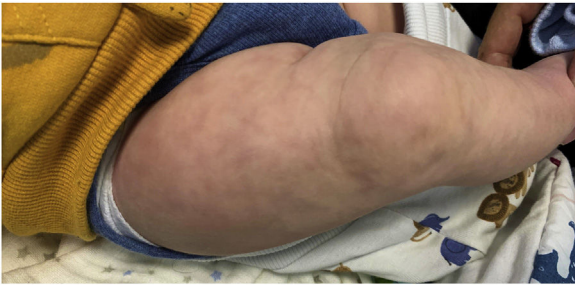


Figura 2 Evolución favorable, con aclaramiento parcial de las lesiones a los 4 meses de vida.

Bibliografía

1. Krämer H, Alfaro D, Muñoz CPMP. Cutis Marmorata Telangiectático Congénito: A Propósito de Cuatro Casos. *Revista Chilena*

de Pediatría. 2010;81:241-5, <https://doi.org/10.4067/S0370-41062010000300007>.

2. Del Boz González J, Serrano Martín MM, Vera Casaño A. Cutis marmorata telangiectásica congénita. *An Pediatr (Barc)*. 2008;69:557-64, [http://dx.doi.org/10.1016/S1695-4033\(08\)75239-1](http://dx.doi.org/10.1016/S1695-4033(08)75239-1).

3. Bui TN, Corap A, Bygum A. Cutis marmorata telangiectatica congenita: A literature review. *Orphanet J Rare Dis*. 2019 Dic 4;14:283, <http://dx.doi.org/10.1186/s13023-019-1229-8>. PMID: 31801575; PMCID: PMC6894123.