



IMÁGENES EN PEDIATRÍA

Prolapso uretral: diagnóstico solo por la exploración

Urethral prolapse: Diagnosis by examination only



Julio César Moreno Alfonso*, Alberto Pérez Martínez, Ada Yessenia Molina Caballero y Carlos Bardají Pascual

Cirugía Pediátrica, Complejo Hospitalario de Navarra, Pamplona, España

Disponible en Internet el 19 de junio de 2021

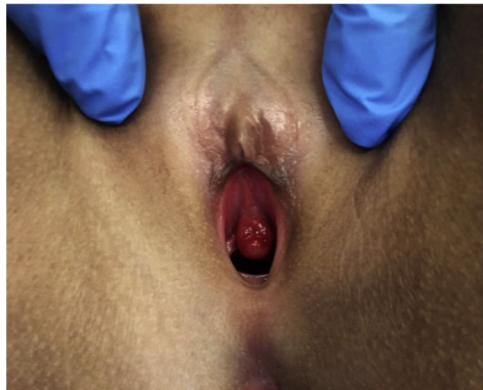


Figura 1 Masa rojiza perimeatal con aspecto de «rosquilla o aro».

Las masas interlabiales en pediatría son infrecuentes y representan un reto diagnóstico para el pediatra. La edad, características del paciente y el examen físico permiten el diagnóstico diferencial¹.

Presentamos el caso de una niña de 3 años de edad de raza negra, que consulta por sangrado genital de 1 mes de evolución. Presenta en la vulva una protrusión mucosa circunferencial y de superficie cruenta a través de la cual sale orina (fig. 1). Ecografía renal y pélvica normal. Es

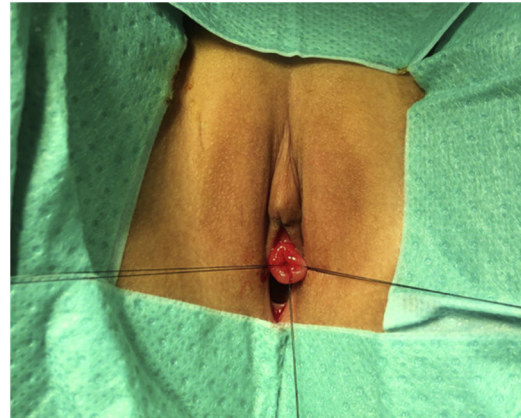

Figura 2 Suturas de referencia en los puntos cardinales de la mucosa prolapsada.

diagnosticada de prolapso uretral y durante dos semanas se trata conservadoramente, resolviéndose los episodios de sangrado, pero persistiendo el prolapso, por lo que se realiza cistoscopia y extirpación mucosa bajo anestesia general (fig. 2). Durante 10 días del postoperatorio se mantuvo con sonda vesical. No hubo complicaciones.

El prolapso uretral es la eversión de la mucosa uretral distal a través del meato. Es una anomalía infrecuente con una incidencia de 1:3000, más frecuente en niñas de 3-9 años y de raza negra². Se manifiesta como una masa perimeatal lisa y en forma de aro con tendencia al sangrado y a través de la cual fluye orina. Los diagnósticos diferenciales son el quiste parauretral de Skene, el sarcoma botriode, el

* Autor para correspondencia.

Correo electrónico: jc.moreno.alfonso@navarra.es
(J.C. Moreno Alfonso).

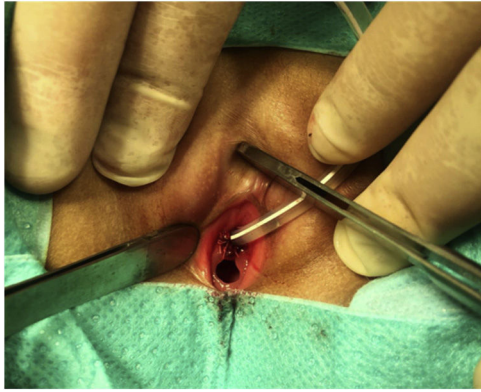


Figura 3 Aspecto final del meato tutorizado según técnica de Kelly-Burnham.

pólipo fibroepitelial y el ureteroceles prolapsado. Es común su confusión con tumores o abuso sexual.

En casos severos, refractarios o complicados, se recomienda la resección quirúrgica según técnica de Kelly-Burnham³ (fig. 3). El conocimiento de esta infrecuente enfermedad permite un diagnóstico clínico certero, evita yatrogenia y ansiedad familiar.

Bibliografía

1. Aguayo E, Alvira J, Pollina J. Diagnóstico diferencial de las masas interlabiales en niñas menores de 5 años. *Cir Pediatr.* 2010;23:28–31.
2. Novoa-Carballal R, Cantero Rey R, García García I, Valenzuela Besada O. Urethral prolapse: Diagnostic image of a rare pathology. *An Pediatr.* 2019;91:212–3.
3. Wei Y, de Wu S, Lin T, He D-wei, Li X liang, Wei G-hui. Diagnosis and treatment of urethral prolapse in children: 16 years' experience with 89 Chinese girls. *Arab J Urol.* 2017;15:248–53.