

## IMÁGENES EN PEDIATRÍA

## Dermatitis anular liquenoide de la infancia

## Annular lichenoid dermatitis of youth



Javier Aubán-Pariente<sup>a,\*</sup>, Jorge Santos-Juanes<sup>a,b</sup>, Blanca Vivanco-Allende<sup>c</sup>  
y Cristina Galache-Osuna<sup>a</sup>

<sup>a</sup> Servicio de Dermatología. Hospital Universitario Central de Asturias, Oviedo, España

<sup>b</sup> Departamento de Medicina. Universidad de Oviedo, ISPA, IUOPA, Oviedo, España

<sup>c</sup> Servicio de Anatomía Patológica. Hospital Universitario Central de Asturias, Oviedo, España

Disponible en Internet el 1 de febrero de 2021

Niño sano de ocho años que consulta por lesiones anulares asintomáticas de un año de evolución. En la exploración presentaba múltiples placas anulares, de 3 a 8 cm de diámetro, borde eritemato-parduzco y centro hipopigmentado (fig. 1). Las lesiones se localizaban en ingles, flancos y axilas. La biopsia cutánea mostró un infiltrado linfocitario liquenoide en dermis papilar, con cambios vacuolares de la capa basal y queratinocitos apoptóticos (cuerpos coloides), localizados en la punta de las crestas epidérmicas, lo que les otorgaba un aspecto cuadrangular (fig. 2A-C). El estudio inmunohistoquímico reveló predominio de linfocitos CD4+ y, principalmente, CD8+ (fig. 2D-E). El análisis molecular demostró ausencia de monoclonalidad del receptor de célula T. Se diagnosticó como dermatitis anular liquenoide de la infancia y se trató con crema de metilprednisolona aceponato y pomada de tacrolimus al 0,1%. A los seis meses de seguimiento, las lesiones habían desaparecido completamente.

La dermatitis anular liquenoide de la infancia (DALI) es una dermatosis liquenoide infrecuente y de etiopatogenia

desconocida. Desde que se describió en 2003, se han comunicado 64 casos, la mayoría en niños y adolescentes del área mediterránea<sup>1,2</sup>. Clínicamente se presenta en forma de máculas y placas anulares rojizas-marrones, con centro hipopigmentado, que predominan en abdomen, flancos y región inguinal<sup>1</sup>. El diagnóstico diferencial clínico incluye la morfea, el vitiligo inflamatorio, los eritemas figurados, la tiña corporal, la púrpura anular telangiectóide de Majocchi y, principalmente, la micosis fungoide (MF) hipopigmentada (linfoma cutáneo de células T)<sup>1-3</sup>. Los datos clínicos e histopatológicos que nos ayudan a diferenciar la DALI de la MF son: morfología anular de las lesiones, ausencia de descamación, atrofia e induración, distribución en pliegues cutáneos y respetando la región distal de las extremidades, crestas epidérmicas cuadrangulares con queratinocitos necróticos en las puntas, ausencia de epidermotropismo y naturaleza policlonal del infiltrado<sup>2</sup>. Aunque se trate de una entidad benigna, presenta un curso crónico con recidivas frecuentes. Se ha descrito la regresión espontánea de las lesiones o tras tratamiento con corticoides tópicos, inhibidores de la calcineurina o fototerapia<sup>1-3</sup>. Se recomienda seguimiento periódico por su similitud clínica e histopatológica con la MF.

\* Autor para correspondencia.

Correo electrónico: javiauban@gmail.com (J. Aubán-Pariente).

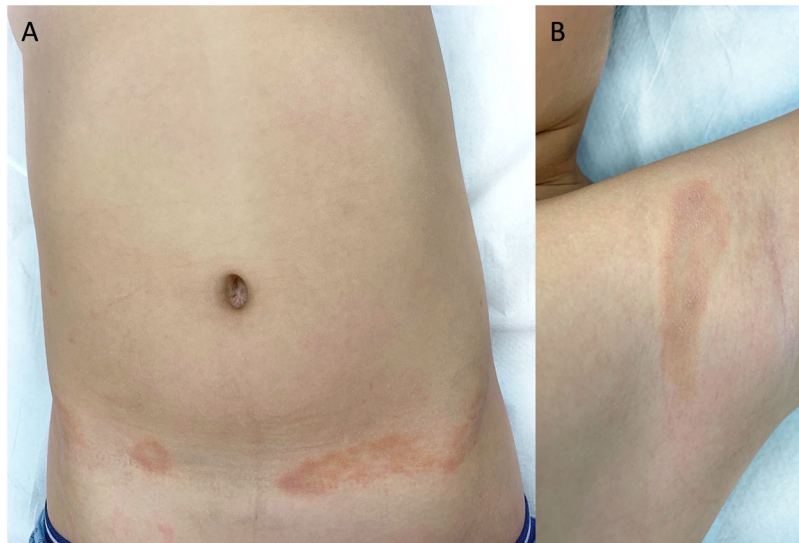


Figura 1 Placas anulares eritemato-parduzcas con hipopigmentación central localizadas en flancos (A) y axilas (B).

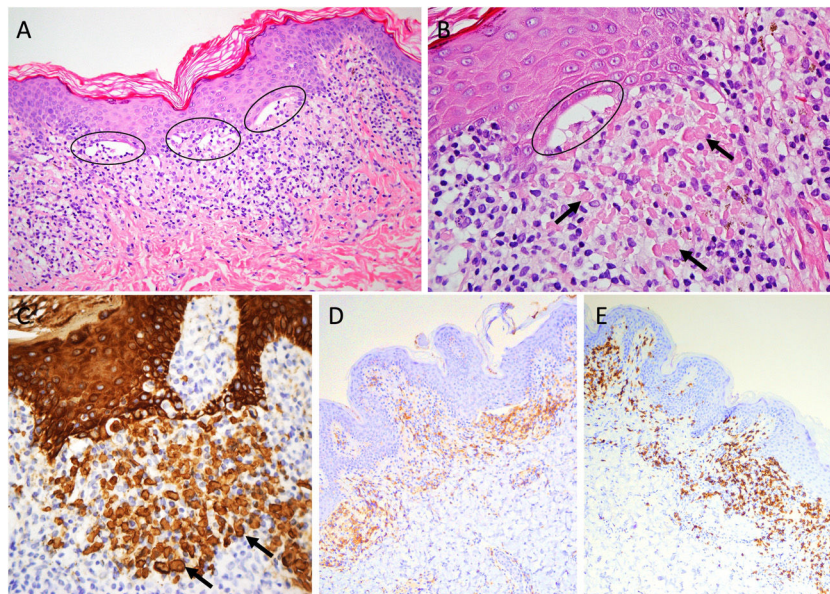


Figura 2 Infiltrado linfocítico en banda en dermis papilar, cambios vacuolares de la capa basal (elipses) y queratinocitos apoptóticos (flechas) en la punta de las crestas epidérmicas (hematoxilina-eosina [A] x20 y [B] x40; inmunohistoquímica para citoqueratina AE1/AE3 [C]). Inmunohistoquímica para CD4+ (D) y CD8+ (E).

## Financiación

Este trabajo no ha recibido ningún tipo de financiación.

## Conflicto de intereses

Los autores declaran no tener ningún conflicto de intereses.

## Bibliografía

1. Annessi G, Paradisi M, Angelo C, Perez M, Puddu P, Girolomoni G. Annular lichenoid dermatitis of youth. *J Am Acad Dermatol.* 2003;49:1029–36.

2. Di Mercurio M, Gisondi P, Colato C, Schena D, Girolomoni G. Annular Lichenoid Dermatitis of Youth: Report of Six New Cases with Review of the Literature. *Dermatology.* 2015;231:195–200.

3. Malachowski SJ, Creasey M, Kinkley N, Heaphy MR. Annular Lichenoid Dermatitis of Youth: A Chronic Case Managed Using Pimecrolimus. *Pediatr Dermatol.* 2016;33:e360–1.