



## IMÁGENES EN PEDIATRÍA

## Displasia fibromuscular: una causa rara de hipertensión arterial<sup>☆</sup>



### Fibromuscular dysplasia: an uncommon cause of arterial hypertension

Nuria Heredia-Torres\*, Francisco Antonio Nieto-Vega, Begoña Rodríguez Azor y Verónica Martínez-Rivera

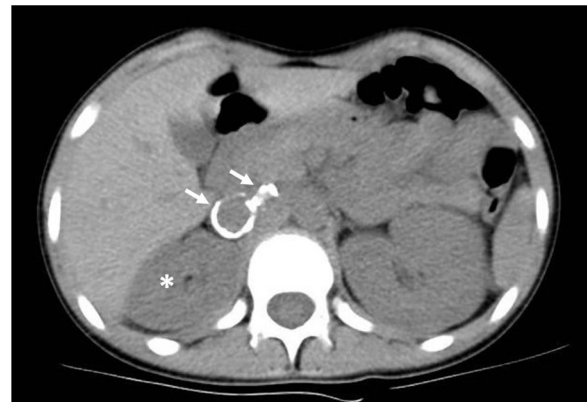Unidad de Nefrología Pediátrica. UGC Pediatría. Hospital Regional Universitario de Málaga, Málaga, España

Disponible en Internet el 30 de septiembre de 2020

Niña de 13 años que consultó por astenia, hiporexia, sensación de mareo y dolor abdominal de dos meses de evolución. A la exploración destacaba hipertensión arterial (HTA) de 200/135 mmHg. La ecografía-Doppler mostró riñón derecho atrófico, con aneurisma de arteria renal derecha, confirmado con angio-TC (fig. 1) y arteriografía. Presentó como lesiones de órganos diana: daño renal agudo (creatinina máxima 1,45 mg/dL), retinopatía, miocardiopatía y microinfartos en sustancia blanca. Se descartaron aneurismas en otras localizaciones mediante angiorrisonancia de cuerpo completo.

La paciente no cumplía criterios diagnósticos de síndrome de Marfan, Ehlers-Danlos, Grange, poliarteritis nodosa, esclerosis tuberosa o neurofibromatosis. No había otros signos sugerentes de arteriosclerosis.

Se decidió tratar inicialmente mediante angioplastia y colocación de *stent*, no siendo posible por embolización espontánea. Dada la persistencia de HTA y práctica anulación funcional renal derecha, se decidió nefrectomía derecha (fig. 2), con mejoría progresiva de tensiones y función renal. Histopatología compatible con displasia fibromuscular (DFM). Tras dos años está normotensa, sin tratamiento y el filtrado glomerular estimado según la fórmula de Schwartz modificada es 66 mL/min/1,73 m<sup>2</sup>.



**Figura 1** Angio-TC de abdomen, donde se observan dos aneurismas saculares en la arteria renal principal derecha con calcificaciones groseras en su pared (flechas), así como disminución del tamaño del riñón ipsilateral (asterisco).

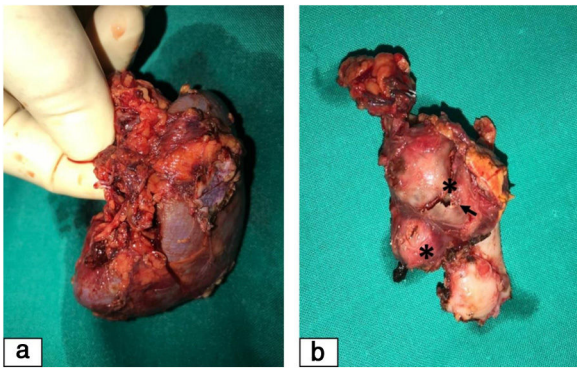
La DFM es una enfermedad rara en niños, de causa y prevalencia desconocidas, caracterizada por la presencia de estenosis segmentarias no inflamatorias en arterias de mediano-pequeño calibre, siendo la arteria renal la más frecuentemente afectada<sup>1,2</sup>.

La ecografía-Doppler, pese a su baja sensibilidad, es útil en el abordaje diagnóstico inicial de HTA renovascular. La angio-TC y angio-RM ofrecen mayor sensibilidad. La arteriografía renal constituye el *gold standard*<sup>1,3</sup>. El tratamiento engloba el control tensional y, en casos seleccionados y con HTA refractaria, la angioplastia<sup>1,3</sup>.

<sup>☆</sup> Presentaciones previas en congresos: XLIV Congreso Nacional de Nefrología Pediátrica. Badajoz, 15-18 mayo 2019.

\* Autor para correspondencia.

Correo electrónico: [nuri\\_h.92@hotmail.com](mailto:nuri_h.92@hotmail.com) (N. Heredia-Torres).



**Figura 2** Pieza quirúrgica de nefrectomía derecha. 2a) Riñón derecho significativamente pequeño para la edad de la paciente. 2b) Fragmento de arteria renal derecha, nótese los dos aneurismas saculares calcificados (asteriscos), el mayor de ellos parcialmente roto (flecha).

## Conflicto de intereses

Los autores declaran no tener ningún conflicto de intereses.

## Bibliografía

1. Premal AP, Stojanovic J. Diagnosis and Treatment of Renovascular Disease in Children. *Semin Roentgenol.* 2019;54:367–83.
2. Green R, Gu X, Kline-Rogers E, Froehlich J, Mace P, Gray B, et al. Differences between the pediatric and adult presentation of fibromuscular dysplasia: results from the US Registry. *Pediatr Nephrol.* 2016;31:641–50.
3. Louis R, Levy-Erez D, Cahill AM, Meyers KE. Imaging studies in pediatric fibromuscular dysplasia (FMD): a single-center experience. *Pediatr Nephrol.* 2018;33:1593–9.