

Bibliografía

1. Desbats MA, Lunardi G, Doimo M, Trevisson E, Salviati L. Genetic bases and clinical manifestations of coenzyme Q10 (CoQ10) deficiency. *J Inher Metab Dis*. 2015;38:145–56.
 2. Vazquez Fonseca L, Doimo M, Calderan C, Desbats MA, Acosta MJ, Cerqua C, et al. Mutations in COQ8B (ADCK4) found in patients with steroid resistant nephrotic syndrome alter COQ8B function. *Human Mutation*. 2018;39:406–14.
 3. Ashraf S, Gee HY, Woerner S, Xie LX, Vega-Warner V, Lovric S, et al. ADCK4 mutations promote steroid-resistant nephrotic syndrome through CoQ10 biosynthesis disruption. *J Clin Invest*. 2013;123:5179–89.
 4. Korkmaz E, Lipska-Zietkiewicz BS, Boyer O, Gribouval O, Fourrage C, Tabatabaei M, et al. ADCK4-associated glomerulopathy causes adolescence-onset FSGS. *J Am Soc Nephrol*. 2016;27:63–8.
 5. Feng C, Wang Q, Wang J, Liu F, Shen H, Fu H, et al. Coenzyme Q10 supplementation therapy for 2 children with proteinuria renal disease and ADCK4 mutation: Case reports and literature review. *Medicine (Baltimore)*. 2017;96:e8880.
 6. Lovric S, Ashraf S, Tan W, Hildebrandt F. Genetic testing in steroid-resistant nephrotic syndrome: When and how? *Nephrol Dial Transplant*. 2016;31:1813–21.
- Víctor Adán Lanceta^{a,*}, Yolanda Romero Salas^b,
María Luisa Justa Roldán^b,
María Concepción García Jiménez^c
y Gema Ariceta Iraola^d
- ^a Servicio de Pediatría, Hospital Obispo Polanco, Teruel, España
^b Unidad de Nefrología Pediátrica, Hospital Infantil Universitario Miguel Servet, Zaragoza, España
^c Unidad de Metabolopatías, Hospital Universitario Miguel Servet, Zaragoza, España
^d Servicio de Nefrología Pediátrica, Hospital Vall d'Hebron, Barcelona, España
- * Autor para correspondencia.
Correo electrónico: victoradanlanceta@gmail.com
(V. Adán Lanceta).
- <https://doi.org/10.1016/j.anpedi.2020.05.019>
1695-4033/ © 2020 Publicado por Elsevier España, S.L.U. en nombre de Asociación Española de Pediatría. Este es un artículo Open Access bajo la licencia CC BY-NC-ND (<http://creativecommons.org/licenses/by-nc-nd/4.0/>).

Bloqueo auriculoventricular completo asociado a infección por virus respiratorio sincitial: presentación de un caso y revisión de la literatura



Complete atrioventricular block associated with respiratory syncytial virus: Presentation of a case and a literature review

Sr. Editor:

El virus respiratorio sincitial (VRS) es la causa más común de infección de las vías respiratorias inferiores en la infancia. Ocasionalmente, el VRS puede producir afectación cardiovascular y del sistema nervioso central graves, como miocarditis o encefalitis necrosante¹. Presentamos el caso de una niña con miocarditis aguda y bloqueo auriculoventricular completo (BAVC) asociado a VRS.

Niña de un mes ingresada en la unidad de cuidados intensivos pediátricos (UCIP) por bronquiolitis grave por VRS conectada a ventilación mecánica no invasiva. A las pocas horas presenta episodio de bradicardia prolongada y precisa intubación, persistiendo, no obstante, frecuencias cardíacas (FC) bajas (60-70 lpm), desarrollando además hipotensión arterial. Se inicia una perfusión de adrenalina y se realiza electrocardiograma (ECG), que muestra bradicardia de QRS estrecho (fig. 1A). Cada QRS es precedido de onda P, pero parece que existen ondas P bloqueadas ocultas en la onda T. Se realizó ECG con derivación esofágica que confirma un BAVC (fig. 1B). Se inicia perfusión de isoproterenol (0,2 µg/kg/min) con aumento de la FC a 120-130 bpm y resolución de la hipotensión. Veinticuatro horas más tarde la paciente desarrolla disfunción ventricular

(FEVI 42%), láctico elevado (3,8 mmol/l), edema pulmonar y elevación de troponinas (troponina T ultrasensible máxima 27 ng/l) sugestivo de miocarditis. Precisa soporte con milrinona (0,5 µg/kg/min) y adrenalina (hasta 0,3 µg/kg/min). Se obtiene un panel diagnóstico incluyendo anticuerpos antiRo y antiLa en el niño y su madre, hormonas tiroideas, serología de la enfermedad de Lyme, cultivos de sangre, orina y LCR, PCR viral y bacteriana en sangre, heces y aspirado nasofaríngeo, aminoácidos plasmáticos y perfil de acilcarnitinas. Se administra gammaglobulina intravenosa (1 g/kg, 2 días), carnitina, ribavirina y palivizumab. Presenta una rápida mejoría hemodinámica, retirándose la adrenalina y la milrinona en el 3.º y 5.º día, respectivamente. Sin embargo, el BAVC persiste. Se administra metilprednisolona intravenosa en dos ocasiones (2 mg/kg durante 5 días), sin cambios. La paciente tolera una FC de 60-75 lpm, por lo que no precisa la implantación de marcapasos. La PCR para el VRS-B en el hisopo nasofaríngeo y la sangre obtenida en la fase aguda fueron positivas. En el seguimiento, la paciente permanece asintomática. En el ECG a los 3 meses se recupera la conducción auriculoventricular (AV), observándose un BAV de 1.º grado residual, situación que mantiene 9 meses tras el evento.

El BAVC es una manifestación inusual durante el curso de la miocarditis aguda. En un estudio reciente en 31.760 adultos la ocurrencia fue del 1,1%, asociándose a mayor estancia hospitalaria y mortalidad². En 2014 Anderson et al.³ revisaron el impacto de las arritmias en el pronóstico de la miocarditis pediátrica. De 2.041 pacientes, se produjo un BAVC en el 1,1%, sin asociarse a un peor pronóstico. Parece que el BAVC es más frecuente en la miocarditis aguda fulminante, con una prevalencia entre el 14 y el 71%^{4,5}. El BAVC suele resolverse durante la fase aguda de la miocarditis y la mayoría de los autores concluyen que el BAVC no influye en el resultado final si se administra un tratamiento adecuado.

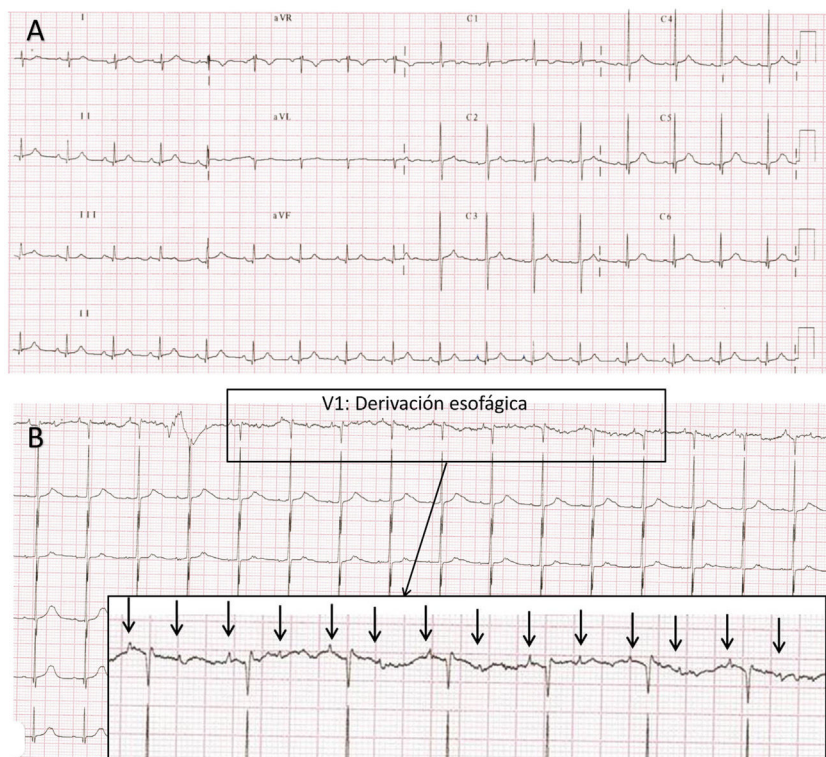


Figura 1 A) Electrocardiograma obtenido en UCIP a las 24 h del ingreso. Bradicardia QRS estrecho con sospecha clínica de bloqueo AV de alto grado 2:1. Las ondas P bloqueadas «ocultas» en la onda T del latido precedente son difíciles de identificar. B) Electrocardiograma con derivación esofágica (V1) obtenido inmediatamente después del ECG que se muestra en A. Se observa un BAV de alto grado con una relación AV de 2:1. La actividad auricular (flechas) y ventricular parecen independientes, ya que los intervalos AV son variables latido a latido.

Nota: Al no disponer de cables esofágicos para neonatos, la obtención de la derivación esofágica se realizó de la siguiente forma: se inserta una sonda gástrica previamente purgada con suero fisiológico que actúa de conductor y sin retirar completamente el fiador metálico, este se conecta a la derivación del ECG. Se va retirando la sonda lentamente hacia el esófago observando el ECG hasta que se logra evidenciar la actividad auricular con la máxima amplitud posible. El trazado esofágico permite observar la actividad auricular amplificada y poder analizarla de forma independiente al QRS. Esto es muy útil en el diagnóstico de determinadas taquicardias supraventriculares o en casos de alteraciones de la conducción, cuando no está clara la relación AV en el ECG de superficie.

La afectación cardiovascular es la manifestación extrapulmonar más frecuente en la infección del VRS. El daño miocárdico subclínico, evidenciado por la elevación de la troponina, es frecuente en los casos de bronquiolitis grave. Sin embargo, el VRS es una causa infrecuente de miocardi-

tis clínica, con una prevalencia aproximada del 1,8% total³. Parece que la afectación cardíaca por el VRS tiene predilección por el sistema de conducción. En una revisión de 40 casos de BAVC asociado a miocarditis se identificó el VRS en 2 de los 12 casos con un agente causal demostrado (16%),

Tabla 1 Casos reportados de bloqueo auriculoventricular completo relacionados con infección por VRS

Autor	Año	Edad	Sexo	Clínica de miocarditis	Marcapasos	Resolución del bloqueo	Seguimiento
Bairan ⁸	1974	3 años	Niño	Sí	Permanente	No	1,5 años
Giles ⁹	1976	15 años	Niño	Sí	Temporal	Sí, 20 días	5 meses
Menahem ¹⁰	1985	3 años	Niño	Sí	No	No	4 años
Menahem ¹¹	2010	3 años	Niño	No	Permanente	No	—
Karatza ¹²	2017	10 meses	Niño	No ^a	No	No	5 años
Oulego-Erroz (caso actual)	2019	1 mes	Niña	Sí	No	Sí, 3 meses (BAV 1.º grado residual)	9 meses

^a Niveles normales de troponina y CPK. No disfunción cardíaca en el ecocardiograma. Leve infiltrado linfocítico en la biopsia endomiocárdica consistente con miocarditis limitrofe (criterios de Dallas).

una cifra superior a lo que cabría esperar⁶. Esposito et al.⁷ han mostrado que existen alteraciones en la conducción en el Holter en pacientes con bronquiolitis VRS leve-moderada sin signos de miocarditis. Hasta donde sabemos, solo se han notificado 6 casos de BAVC relacionado con el VRS (tabla 1)⁸⁻¹². La mayoría eran niños varones y el BAVC fue permanente en 4 de los casos. Se desconoce si el BAVC es causado por una lesión directa o inmunomediada en el sistema de conducción o si es secundario a la inflamación miocárdica. En nuestro caso el cuadro clínico estuvo dominado por el BAVC, que se desarrolló rápidamente en el curso de la infección por VRS y que precedió a la identificación de la disfunción cardíaca. Además, el BAVC persistió varios meses después de la resolución del episodio de miocarditis.

En conclusión, el pediatra debe ser consciente de la posibilidad de que el VRS afecte al sistema de conducción. Una bradicardia inexplicable o prolongada debe alertar de la posibilidad de un bloqueo AV avanzado que puede ocurrir con o sin miocarditis asociada. El diagnóstico y el tratamiento tempranos son esenciales para evitar complicaciones y mejorar el pronóstico. Aunque el BAVC asociado a infecciones puede ser transitorio, en algunos casos puede agravarse y hacerse permanente, por lo que es necesario un seguimiento estrecho.

Bibliografía

1. Thorburn K, Hart CA. Think outside the box: Extrapulmonary manifestations of severe respiratory syncytial virus infection. *Crit Care*. 2006;10:159.
2. Ogunbayo GO, Elayi S-C, Ha LD, Olorunfemi O, Elbadawi A, Saheed D, et al. Outcomes of heart block in myocarditis: A review of 31,760 patients. *Heart Lung Circ*. 2019;28:272–6.
3. Anderson BR, Silver ES, Richmond ME, Liberman L. Usefulness of arrhythmias as predictors of death and resource utilization in children with myocarditis. *Am J Cardiol*. 2014;114:1400–5.
4. Chien S-J, Liang C-D, Lin I-C, Lin Y-J, Huang C-F. Myocarditis complicated by complete atrioventricular block: Nine years' experience in a medical center. *Pediatr Neonatol*. 2008;49:218–22.
5. Lee EY, Lee HL, Kim HT, Lee HD, Park JA. Clinical features and short-term outcomes of pediatric acute fulminant myocarditis in a single center. *Korean J Pediatr*. 2014;57:489–95.
6. Batra AS, Epstein D, Silka MJ. The clinical course of acquired complete heart block in children with acute myocarditis. *Pediatr Cardiol*. 2003;24:495–7.
7. Esposito S, Salice P, Bosis S, Ghiglia S, Tremolati E, Tagliabue C, et al. Altered cardiac rhythm in infants with bronchiolitis and respiratory syncytial virus infection. *BMC Infect Dis*. 2010;10:305.
8. Bairan AC, Cherry JD, Fagan LF, Codd JE. Complete heart block and respiratory syncytial virus infection. *Am J Dis Child*. 1974;127:264–5.
9. Giles TD, Gohd RS. Respiratory syncytial virus and heart disease. A report of two cases. *JAMA*. 1976;236:1128–30.
10. Menahem S, Uren EC. Respiratory syncytial virus and heart block—cause and effect? *Aust N Z J Med*. 1985;15:55–7.
11. Menahem S. Respiratory syncytial virus and complete heart block in a child. *Cardiol Young*. 2010;20:103–4.
12. Karatza AA, Kiaffas M, Rammos S. Complete heart block complicating the acute phase of respiratory syncytial virus bronchiolitis. *Pediatr Pulmonol*. 2017;52:E61–3.

Ignacio Oulego-Eroz^{a,b,*}, Pilar de Castro-Vecino^{a,b}, Carlos Ocaña-Alcober^b, Soraya Gutiérrez-Marqués^b, Juan Pablo Martínez-Badás^b y Miriam Centeno-Jiménez^c

^a *Cardiología Pediátrica, Servicio de Pediatría, Complejo Asistencial Universitario de León, León, España*

^b *Unidad de Cuidados Intensivos Pediátricos, Servicio de Pediatría, Complejo Asistencial Universitario de León, León, España*

^c *Unidad de Arritmias y Electrofisiología, Servicio de Cardiología Pediátrica, Hospital Infantil Universitario Gregorio Marañón, Madrid, España*

* Autor para correspondencia.

Correo electrónico: Ignacio.oulego@gmail.com (I. Oulego-Eroz).

<https://doi.org/10.1016/j.anpedi.2020.06.009>
1695-4033/ © 2020 Publicado por Elsevier España, S.L.U. en nombre de Asociación Española de Pediatría. Este es un artículo Open Access bajo la licencia CC BY-NC-ND (<http://creativecommons.org/licenses/by-nc-nd/4.0/>).