



IMÁGENES EN PEDIATRÍA

Lesiones cutáneas en paciente con infección por SARS-COV-2

Skin lesions in a patient with SARS-COV-2 infection

Saturnino Ortiz Madinaveitia*, Rafael Peñalver Penedo, Ruth Romero Gil y María Luisa Serrano Madrid

Servicio de Pediatría, Complejo Hospitalario de Soria, Soria, España

Recibido el 23 de abril de 2020; aceptado el 29 de abril de 2020

Disponible en Internet el 11 de mayo de 2020

Presentamos el caso de un niño de 9 años que consultó por exantema pruriginoso asociado a odinofagia y mialgias de 9 días de evolución. Entre los antecedentes destacaba epilepsia parcial, motivo por el cual se instauró tratamiento con oxcarbamacepina 15 días antes del inicio del exantema, que fue suspendido tras la aparición de las primeras lesiones. En la anamnesis refirió fiebre de hasta 39 °C de 24 horas de duración asociada a odinofagia, mialgias generalizadas y astenia, antes del inicio del cuadro. Después comenzó con exantema en cara, de evolución cráneo-caudal, muy pruriginosa, y el 5.º y el 6.º día de evolución reapareció la fiebre durante 48 horas, con picos de hasta 39 °C. En la exploración llamó la atención una erupción micropapular eritematosa distribuida por toda la superficie corporal, más llamativa en extremidades inferiores (figs. 1 y 2); asimismo, en la falange distal de los dedos de las manos se apreciaron lesiones edematosas dolorosas al tacto (fig. 3). El resto de la exploración fue normal, salvo hiperemia faríngea. No existían antecedentes de procesos infecciosos recientes en el núcleo familiar. Dada la situación epidémica actual, los síntomas generales (fiebre, mialgias) y de vía respiratoria superior (odinofagia) y las lesiones pruriginosas de predominio en tronco, extremidades inferiores y en regiones distales descritas previamente en hasta en un 20% de las infecciones por SARS-CoV-2¹⁻³, se solicitó PCR en exudado nasofaríngeo, que resultó positiva.

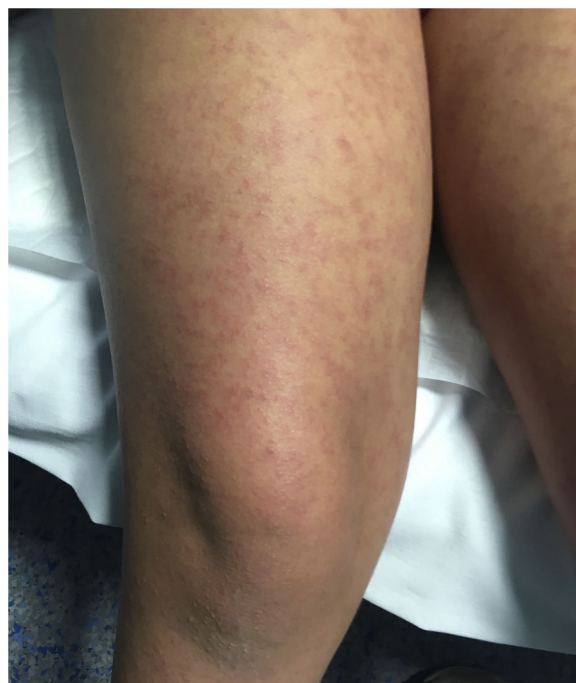


Figura 1 Erupción micropapular eritematosa.

* Autor para correspondencia.

Correo electrónico: saturortizm@hotmail.com

(S. Ortiz Madinaveitia).

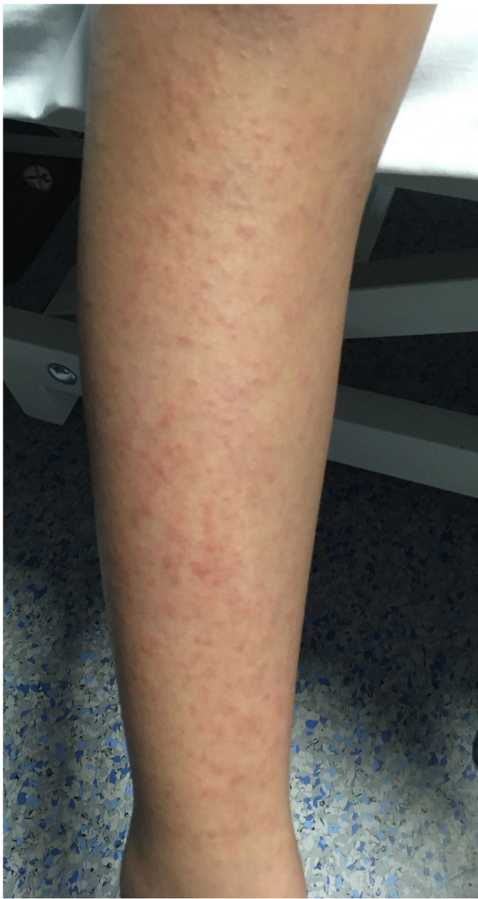

Figura 2 Erupción micropapular eritematosa.

La paciente recibió tratamiento con prednisona oral durante 3 días a 1 mg/kg, con posterior descenso a 0,5 mg/kg durante 2 días. La respuesta al tratamiento fue favorable, con mejoría significativa de las lesiones y desaparición del prurito a las 48 horas de iniciar el tratamiento; posteriormente, asintomática.

Bibliografía

1. Mungmungpantipantip R, Wiwanitkit V. COVID-19 and cutaneous manifestations. *J Eur Acad Dermatol Venereol*. 2020 Apr 15.
2. Fernandez-Nieto D, Ortega-Quijano D, Segurado-Miravalles G, Pindado-Ortega C, Prieto-Barrios M, Jimenez-Cauhe J. Comment on: Cutaneous manifestations in COVID-19: A first perspective

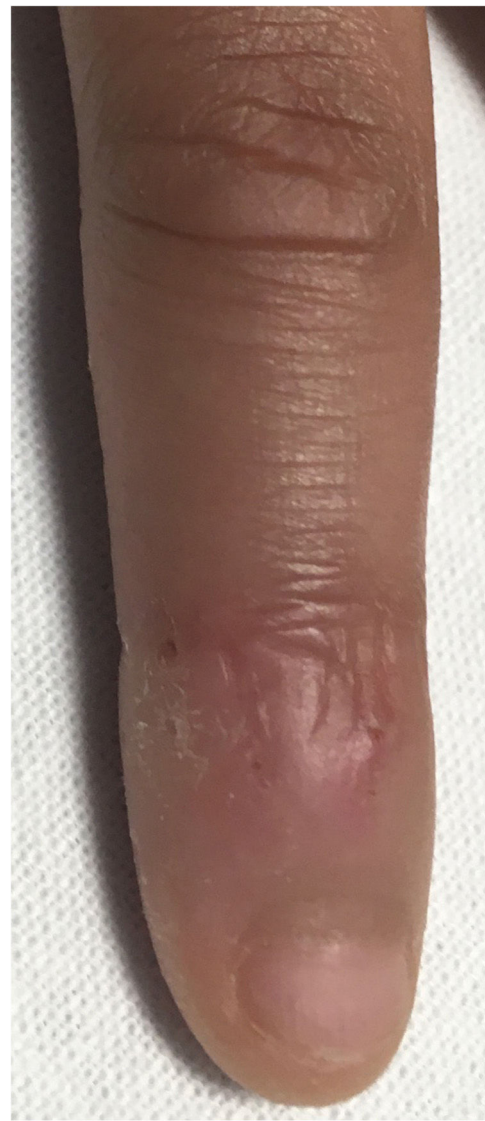

Figura 3 Lesiones edematosas.

- safety concerns of clinical images and skin biopsies. *J Eur Acad Dermatol Venereol*. 2020 Apr 15.
3. Fernandez-Nieto D, Jimenez-Cauhe J, Suarez-Valle A, Moreno-Arrones OM, Saceda-Corralo D, Arana-Raja A, et al. Characterization of acute acro-ischemic lesions in non-hospitalized patients: A case series of 132 patients during the COVID-19 outbreak. *J Am Acad Dermatol*. 2020 Apr 24.