



IMÁGENES EN PEDIATRÍA

Dermatoscopia e impronta en la leishmaniasis cutánea

Dermoscopy and imprint in cutaneous leishmaniasis

Miguel Fernando García-Gil^{a,*}, Juan Monte Serrano^a, Cristina Matovelle^b
y Mariano Ara-Martín^a

^a Servicio de Dermatología y Venerología del Hospital Clínico Universitario Lozano Blesa de Zaragoza, Zaragoza, España

^b Servicio de Microbiología y Parasitología del Hospital Clínico Universitario Lozano Blesa de Zaragoza, Zaragoza, España

Disponible en Internet el 5 de mayo de 2020



Niño de seis años de edad que presenta una lesión cutánea en mejilla izquierda de crecimiento progresivo de cuatro meses de evolución. Sus padres refieren el antecedente de una picadura de insecto en dicha localización durante un viaje a Marrakech (Marruecos) que realizaron hace cinco meses.

A la exploración se aprecia una placa eritematosa de 1,5 cm de diámetro con costra amarillenta central (fig. 1). La dermatoscopia de luz polarizada (DLP) reveló hallazgos compatibles con una infección cutánea por *Leishmania spp.* (fig. 2).

Los hallazgos dermatoscópicos más frecuentemente descritos en la leishmaniasis cutánea son la presencia de eritema generalizado y de estructuras vasculares (vasos lineales irregulares, en horquilla, en coma y vasos arborizantes) de forma casi constante, seguido de un patrón similar a estallido de estrellas blanco (entre el 58,3%-87%), lágrimas amarillas (41,7%-75%) e hiperqueratosis central (33,3%-35,3%). Entre otros hallazgos también podemos encontrar la presencia de tonalidad amarillenta, ulceraciones centrales y pseudoquistes de millium que se muestran como estructuras circulares blanco-amarillentas de pequeño tamaño^{1,2}.

Para obtener la confirmación diagnóstica se optó por realizar una visualización directa del parásito mediante

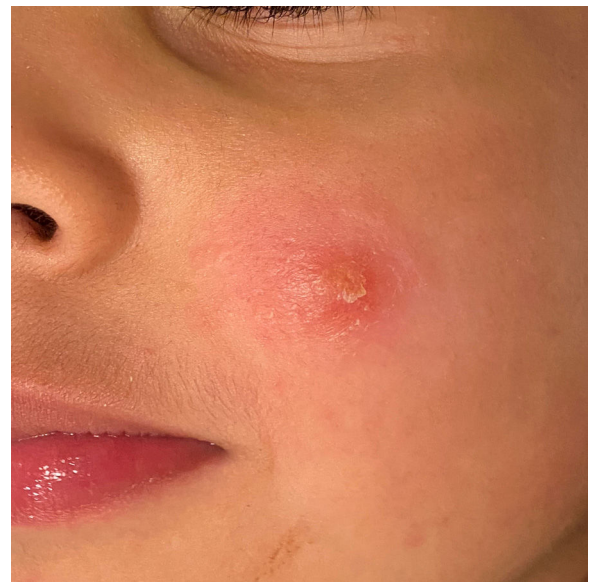

Figura 1 Placa eritematosa con costra central localizada en mejilla izquierda.

impronta cutánea. Para ello, tras la retirada de la costra central, se apoyó una lámina portaobjetos sobre la lesión cutánea, con el fin de que los macrófagos infectados por amastigotes se adhirieran a esta, para ser examinados

* Autor para correspondencia.

Correo electrónico: miguelgarciagil@outlook.com
(M.F. García-Gil).

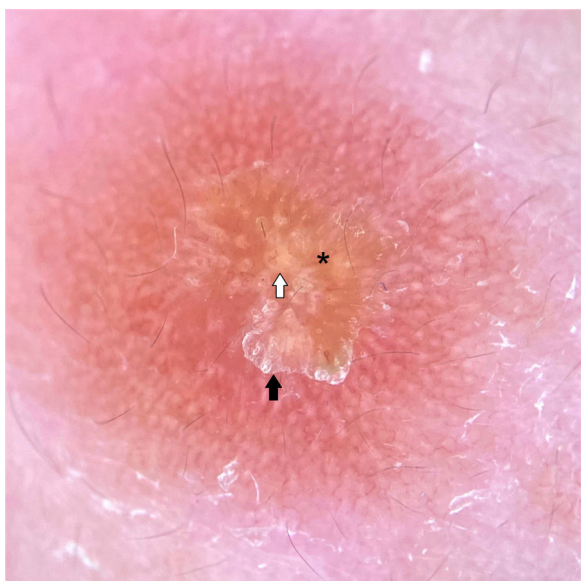

Figura 2 A la dermatoscopia de luz polarizada se aprecia eritema generalizado, tonalidad amarillenta en el centro de la lesión (asterisco), hiperqueratosis central (flecha negra) y estructuras en forma de lágrimas amarillas (flecha blanca) (DLP, x10).

posteriormente. Las muestras se tiñeron con Giemsa y se examinaron al microscopio óptico con ocular de x10 y objetivo de x100 en aceite de inmersión, objetivándose múltiples amastigotes de *Leishmania sp.* en los macrófagos encontrados (fig. 3).

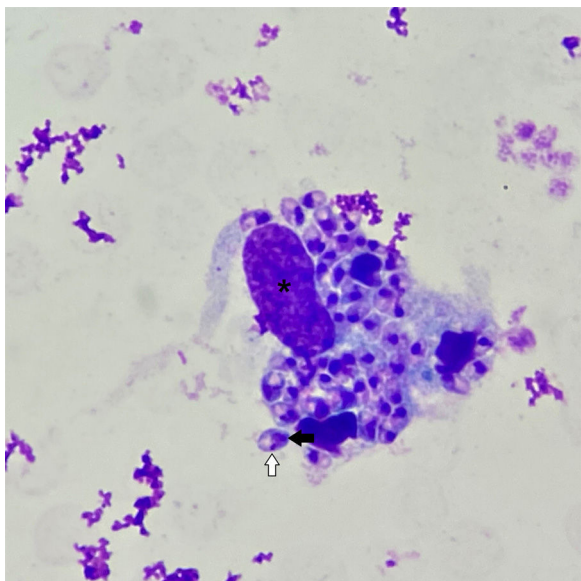


Figura 3 Microscopia óptica. Se aprecia un macrófago con su núcleo (asterisco) y un citoplasma que contiene en su interior múltiples amastigotes de *Leishmania sp.* Los amastigotes poseen un núcleo (flecha negra) y un cinetoplasto (flecha blanca) (Giemsa, x1.000).

La impronta cutánea es una prueba de diagnóstico directo de leishmaniasis cutánea, rápida, sensible y económica, siendo su sensibilidad diagnóstica superior al estudio histopatológico de biopsia cutánea (85,3% vs. 44%, respectivamente). Sin embargo, estas técnicas no permiten la identificación de especie a diferencia de los métodos de diagnóstico molecular como la PCR³.

En conclusión, la DLP permite la identificación de estructuras dermatoscópicas distintivas de la infección cutánea por *Leishmania*. Esta técnica diagnóstica, junto con la confirmación mediante impronta cutánea, evita la realización de pruebas invasivas como la toma de biopsias cutáneas para la realización de cultivo, pruebas de diagnóstico molecular o estudio histológico, especialmente en localizaciones de elevado compromiso estético como es la región facial.

Bibliografía

1. Serarlan G, Ekiz Ö, Özer C, Sarıkaya G. Dermoscopy in the Diagnosis of Cutaneous Leishmaniasis. *Dermatol Pract Concept.* 2019;9:111–8.
2. Taheri AR, Pishgooei N, Maleki M, Goyonlo VM, Kiafar B, Banihashemi M, Khajedaluae M. Dermoscopic features of cutaneous leishmaniasis. *Int J Dermatol.* 2013;52:1361–6.
3. Sousa AQ, Pompeu MM, Frutuoso MS, Lima JW, Tinel JM, Pearson RD. Press imprint smear: a rapid, simple, and cheap method for the diagnosis of cutaneous leishmaniasis caused by *Leishmania (Viannia) braziliensis*. *Am J Trop Med Hyg.* 2014;91:905–7.