



ORIGINAL

## Alveoloplastias y utilización de material de osteosíntesis en la fisura labiopalatina

Elena María Castilla Parrilla\*, Jorge Ramos Sanfiel, Belen Gironés Camarasa y Ricardo Fernández Valadés

Hospital Universitario Virgen de las Nieves, Granada, España

Recibido el 24 de noviembre de 2019; aceptado el 13 de enero de 2020

Disponible en Internet el 21 de febrero de 2020

### PALABRAS CLAVE

Alveoloplastia;  
Fisura labiopalatina;  
Injerto óseo alveolar;  
Material de osteosíntesis

### Resumen

**Objetivos:** Comparar los resultados de alveoloplastias secundarias realizadas en nuestro Hospital cuando utilizamos material de osteosíntesis y cuando el injerto óseo no precisa de dicho material, relacionándolos con factores como el sexo y la edad.

**Material y métodos:** Realizamos estudio retrospectivo de los años 2014-2019 en nuestro Hospital y seleccionamos los pacientes que cumplían los criterios de inclusión en nuestro estudio. Establecimos 2 grupos de edades: grupo A, edades entre 5-12 años (alveoloplastia secundaria mixta); grupo B, más de 12 años (alveoloplastia secundaria tardía). Para el injerto óseo se utilizó hueso autólogo procedente de cresta ilíaca o calota parietal. Dividimos los pacientes en 2 grupos: grupo I, pacientes con alveoloplastias que precisaron de material de osteosíntesis; grupo II, pacientes que no precisaron de material de osteosíntesis. Parámetros evaluados: los criterios de éxito de la alveoloplastia se valoraron según los parámetros clínicos descritos por Precious. La alveoloplastia era exitosa si cumplían todos los criterios de Precious al año de intervención. Evaluamos las complicaciones postoperatorias en ambos grupos. El análisis estadístico se realizó con el test exacto de Fisher para variables cualitativas.

**Resultados:** El éxito de la alveoloplastia se produjo en el 89,4% de los pacientes del grupo I, mientras que en el grupo II fue del 90,3%. La alveoloplastia fue exitosa en el 87,5% del sexo femenino frente al 91,17% de varones. En el 91,48% de los pacientes del grupo A la intervención fue un éxito frente al 66,6% del grupo B. En 2 pacientes del grupo I el material de osteosíntesis no se degradó en la valoración anual. No existieron diferencias significativas en ninguna de las comparaciones.

**Conclusiones:** La utilización de material de osteosíntesis no altera la integración del injerto óseo en pacientes a los que se realiza alveoloplastia. Factores como el sexo o la edad no influyen tampoco en los resultados de las intervenciones.

© 2020 Asociación Española de Pediatría. Publicado por Elsevier España, S.L.U. Este es un artículo Open Access bajo la licencia CC BY-NC-ND (<http://creativecommons.org/licenses/by-nc-nd/4.0/>).

\* Autor para correspondencia.

Correo electrónico: [elena.pv.92@hotmail.com](mailto:elena.pv.92@hotmail.com) (E.M. Castilla Parrilla).

**KEYWORDS**

Alveoloplasty;  
Cleft lip and palate;  
Alveolar bone graft;  
Osteosynthesis  
material

**Alveoloplasty and the use of osteosynthesis material in the cleft lip palate****Abstract**

*Objectives:* To compare the results of secondary alveoloplasty performed in one Hospital when osteosynthesis material was used and when the bone graft does not require this material, and relating them to factors such as gender and age.

*Material and methods:* A retrospective study was conducted from the years 2014 to 2019 in this Hospital on the selected patients who met the inclusion criteria. Two periods of ages, period A: ages between 5-12 years (mixed secondary alveoloplasty) and period B: greater than 12 years (late secondary alveoloplasty). Autologous bone from the iliac crest or parietal calotte was used for the bone graft. The patients were divided into 2 groups: group I: patients with alveoloplasties that required osteosynthesis material. Group II: patients who did not require osteosynthesis material. Parameters evaluated: the success criteria for alveoloplasty were assessed according to the clinical parameters described by Precious. Alveoloplasty was successful if they met all the criteria of Precious in the year of intervention. Postoperative complications in both groups were evaluated. The statistical analysis was performed using the exact Fisher test for qualitative variables.

*Results:* Alveoloplasty was successful in 89.4% of patients in group I, while it was 90.3% in group II. Alveoloplasty was successful in 87.5% of females compared to 91.17% of males. The intervention was a success in 91.48% of patients in group A, compared to 66.6% in group B. The osteosynthesis material in two patients of group I was not degraded in the annual assessment. There were no significant differences in any of the comparisons.

*Conclusions:* The use of osteosynthesis material does not alter the integration of the bone graft in patients that undergo alveoloplasty. Factors such as gender or age do not influence the results of the interventions.

© 2020 Asociación Española de Pediatría. Published by Elsevier España, S.L.U. This is an open access article under the CC BY-NC-ND license (<http://creativecommons.org/licenses/by-nc-nd/4.0/>).

**Introducción**

La fisura labiopalatina es la malformación congénita craneofacial más frecuente. Presenta una incidencia de 1/800 nacidos vivos<sup>1</sup>. La mayor parte de estos pacientes presentan una fisura alveolar. La reparación del defecto óseo debe formar parte del protocolo de tratamiento de estos pacientes de tal forma que al llegar a la edad adulta el estigma de la fisura sea lo más imperceptible posible<sup>2</sup>.

En la etiología de la fisura labiopalatina se ven implicados múltiples factores, tanto ambientales como genéticos. En general se reconoce la etiología como multifactorial, aunque en algunos casos se asocian a ciertos síndromes o bien aparecen en una asociación polimalformativa<sup>3</sup>.

Tras el cierre quirúrgico del labio y del paladar, la alveoloplastia se ha impuesto como tratamiento estándar en la reconstrucción ósea en el paciente fisurado, de tal forma que los protocolos de tratamiento actuales de ortodoncia y prostodoncia se basan en unas estructuras óseas adecuadas antes de la erupción del canino permanente en la región alveolar fisurada.

Los objetivos de la alveoloplastia son los siguientes<sup>4,5</sup>:

- Crear un arco dental maxilar estable y continuo, permitiendo la erupción dentaria a través del injerto.
- Dar soporte óseo a los dientes adyacentes, preservándolos y facilitando su manipulación ortodóncica en la fisura.

- Mejorar la higiene oral y nasal cerrando la fistula y eliminando los recesos mucosos.
- Reducir la necesidad de prótesis.
- Proporcionar soporte óseo a la apertura piriforme y mejorar de esta forma la simetría facial al conseguir elevar el ala nasal y mejorar el ángulo nasolabial.

Un factor importante es el material utilizado para realizar el injerto óseo, existiendo unanimidad en que el hueso autólogo fresco es el ideal para el injerto secundario ya que proporciona las células óseas inmunocompatibles que se integran plenamente en el maxilar superior y que son esenciales para la osteogénesis<sup>6</sup>.

La elección del sitio donante debe considerarse en función del tamaño del injerto requerido, el tipo de hueso, la conformación anatómica, el acceso al sitio donador y las posibles secuelas o complicaciones del sitio donante<sup>7</sup>.

Existen distintas regiones donantes potenciales, tales como cresta ilíaca, calota, sínfisis mandibular y tibia, entre otras. Sin embargo, para el manejo de las fisuras alveolares destacan la cresta ilíaca y la calota por dar óptimos resultados e integrarse mejor<sup>8,9</sup>.

En ocasiones las características y el tamaño del injerto obligan a realizar una estabilización adecuada con material de osteosíntesis. Sin duda la osteosíntesis rígida ha supuesto uno de los mayores avances en el campo de la cirugía maxilofacial moderna<sup>10</sup>.

El titanio ha demostrado sus excelentes cualidades; sin embargo, la aparición y popularización de la combinación de ácidos polilácticos y poliglicólicos (materiales reabsorbibles) ha hecho que estos nuevos materiales se utilicen cada vez más en el campo de la cirugía maxilofacial pediátrica, desplazando en la mayoría de las ocasiones al titanio<sup>11</sup>.

Estos materiales de osteosíntesis reabsorbibles se disuelven en pequeños fragmentos que son fagocitados por los macrófagos y las células gigantes. Los productos resultantes de la degradación son metabolizados en dióxido de carbono y agua y son eliminados en la respiración. La reabsorción completa de estos materiales varía entre 6 meses y 4 años dependiendo de la composición, aunque la tensión la pierden meses antes<sup>12</sup>.

## Objetivos

1. Objetivo general: Comparar los resultados de alveoloplastias secundarias realizadas en nuestro Hospital cuando utilizamos material de osteosíntesis y cuando el injerto óseo no precisa de dicho material.
2. Objetivos específicos: Valorar la relación de factores como el sexo y la edad con los resultados obtenidos.

## Material y métodos

Realizamos un estudio retrospectivo de los años 2014-2019 en el Complejo Hospitalario Virgen de las Nieves de Granada y seleccionamos los pacientes que cumplían los criterios de inclusión en nuestro estudio.

Criterios de inclusión:

- Ambos sexos.
- Presencia de fisura alveolar residual tras el cierre del labio y del paladar.
- Presencia de un canino o incisivo lateral definitivo en la fisura alveolar pendiente de erupcionar.
- No alveoloplastias previas.
- Intervenciones realizadas por el mismo equipo quirúrgico.
- Ausencia de malformaciones asociadas.
- Consentimiento informado firmado por uno de los padres o tutores.

Criterios de exclusión:

- Negativa de los padres a formar parte del estudio.
- Incumplimiento de los criterios de inclusión.

Establecimos 2 grupos de edades: el grupo A, edades entre 5-12 años que es el periodo de dentición mixta antes de la erupción del canino (alveoloplastia secundaria mixta), y el grupo B, más de 12 años después de la erupción de todos los dientes permanentes (alveoloplastia secundaria tardía).

Para la realización del injerto óseo se utilizó hueso autólogo procedente de cresta ilíaca o de calota parietal de manera indistinta sin ningún criterio dependiente de los pacientes ni de la intervención quirúrgica.

Para la reconstrucción tridimensional del defecto alveolar con hueso procedente de cresta ilíaca o calota se utilizó la técnica descrita por Khoury o técnica del encofrado para

la reconstrucción ósea alveolar de los rebordes alveolares atróficos.

Dividimos los pacientes en 2 grupos según la utilización de material de osteosíntesis:

1. Grupo I: se incluyen los pacientes con alveoloplastias que precisan de osteosíntesis bien de material reabsorbible o de titanio.
2. Grupo II: se incluyen los pacientes que no precisan de colocación de material de osteosíntesis.

La decisión para la colocación de material de osteosíntesis se basó únicamente en el objetivo de conseguir una estabilización adecuada del injerto óseo valorado en el mismo procedimiento quirúrgico por el equipo interviniente según práctica clínica.

Parámetros evaluados: los criterios de éxito de la alveoloplastia se valoraron según los parámetros clínicos descritos por Precious<sup>13</sup>:

- Cierre de la fístula oronasal.
- Erupción dentaria a través del injerto.
- Soporte óseo a los dientes adyacentes.
- Estabilidad y continuidad del arco maxilar.
- Soporte al ala nasal.
- Mejorar la funcionalidad de la nariz fisurada.

Se consideró que la alveoloplastia era exitosa si se cumplían todos los criterios antes expuestos al año de la intervención. Utilizamos la ortopantomografía como técnica para valorar el fracaso de la alveoloplastia (pérdida del injerto, ausencia de erupción dentaria a través del injerto, recidiva de la fístula oronasal, desprendimiento del material de osteosíntesis, etc.).

Evaluamos las complicaciones postoperatorias tales como infección, inflamación, retirada de material de osteosíntesis, biodegradación prolongada, lesión nerviosa y reacción a cuerpo extraño.

Los datos recogidos sobre las variables independientes mencionadas en el estudio se registraron en una base de datos construida para tal fin y se aplicó el test exacto de Fisher para variables cualitativas, procesándose estadísticamente mediante el programa SPSSv21 y considerando el valor  $p < 0,05$  como estadísticamente significativo.

## Resultados

La muestra total fue de 53 pacientes, excluyendo 3 pacientes del estudio por una recogida de datos insuficiente en las historias clínicas revisadas.

De los 50 pacientes incluidos definitivamente en el estudio 34 eran niños y 16 niñas (tabla 1).

En el grupo de edad comprendido entre los 5 y 12 años se intervinieron 47 pacientes, y en el grupo de más de 12 años, 3 pacientes. La media de edad de la muestra fue de  $9,1 \pm 0,4$  años.

Referente a la obtención del injerto, en 28 pacientes era de cresta ilíaca frente a 22 pacientes que se extrajo de calota parietal.

El 24% de los casos, en concreto 12 pacientes, presentaban fisura alveolar bilateral.

**Tabla 1** Datos generales del estudio

Sexo (V/M)	Masculino: 68% Femenino: 32%
Edad	5-12 años: 94% Mayor 12 años: 6%
Tipo de injerto	Cresta iliaca: 56% Calota parietal: 44%
Material osteosíntesis	Osteosíntesis: 38% No osteosíntesis: 62%

Se colocó material de osteosíntesis en 19 pacientes; de dicho material, en 3 casos se utilizó placa de titanio y en 16 de ellos material reabsorbible (LactoSorb). La placa de titanio se utilizó en pacientes con edades de 14 años en un caso y de 12 años en 2 casos. En el 62% de pacientes restantes no se implantó material de osteosíntesis.

El éxito de la alveoloplastia se produjo en 17 pacientes del grupo I en los que se utilizó material de osteosíntesis, mientras que en 2 casos fracasó la reconstrucción alveolar: en un caso por recidiva de fístula oronasal y en otro por necrosis de premaxila.

En el grupo II (no se utilizó material de osteosíntesis) hubo éxito en 28 pacientes y en 3 casos fracasó la alveoloplastia: en 2 casos por fístula oronasal y en un caso por la pérdida del injerto (fig. 1).

Utilizando el test exacto de Fisher no encontramos diferencias estadísticamente significativas entre la utilización o no de material de osteosíntesis en cuanto al resultado de la intervención ( $p = 1$ ).

Para establecer la relación del factor sexo con los resultados obtenidos se puede observar en la figura 2 que en 31 pacientes varones (91,17%) la alveoloplastia fue un éxito frente a 14 pacientes de sexo femenino (87,5%). No hubo diferencias estadísticamente significativas entre el factor sexo y el resultado de las intervenciones ( $p = 0,65$ ).

De los resultados de las intervenciones en función de los grupos de edad que hemos establecido en nuestro estudio observamos que en 43 pacientes (91,48%) del grupo A la intervención fue un éxito frente a 2 pacientes (66,6%)

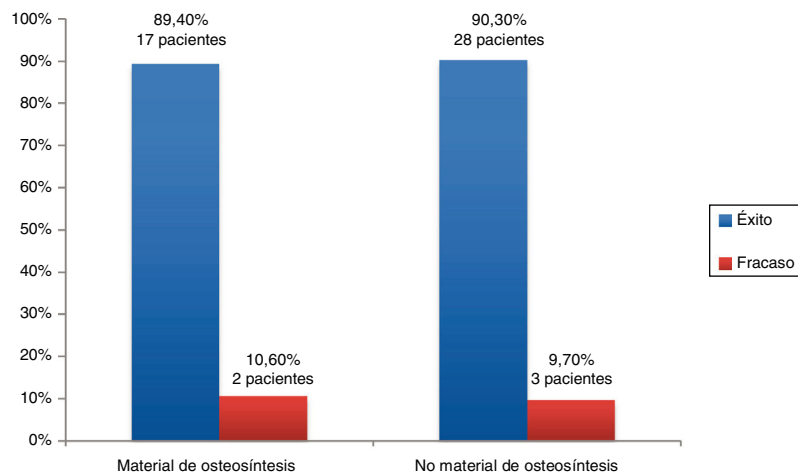
del grupo B (fig. 3). No hubo diferencias estadísticamente significativas según el test exacto de Fisher ( $p = 0,26$ ).

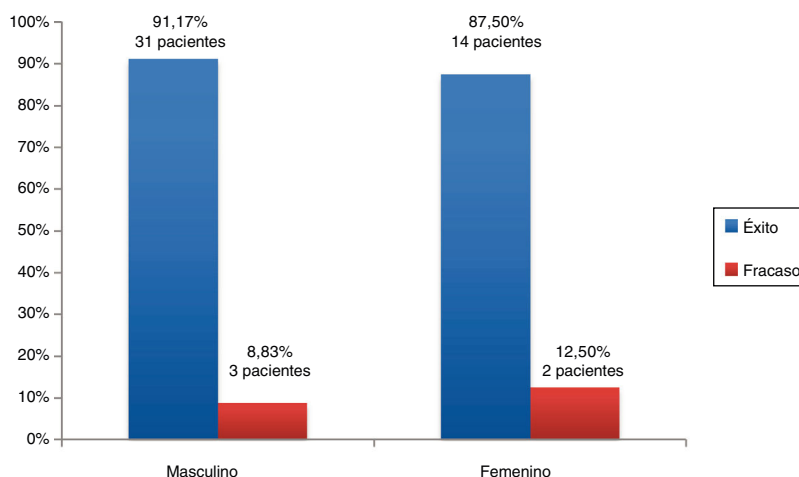
Referente a las complicaciones posquirúrgicas, únicamente cabe destacar 2 pacientes con material de osteosíntesis sin degradar (grupo de pacientes con material de osteosíntesis degradable) en la valoración anual, sin ninguna repercusión sobre el resultado de las intervenciones.

## Discusión

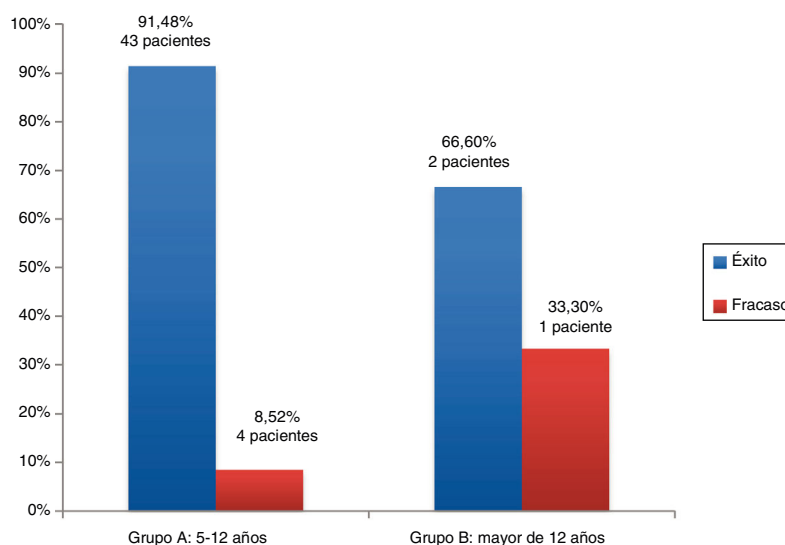
Tras los trabajos de Bergland et al.<sup>14</sup> son múltiples los estudios que demuestran que la alveoloplastia secundaria es la técnica quirúrgica de elección en la corrección de la fisura alveolar residual en el paciente con fisura labiopalatina. Los objetivos de la reparación deben cumplirse sin afectar el crecimiento del tercio mediofacial y por esta razón la alveoloplastia se prefiere en la época de dentición mixta (antes de la erupción del canino permanente o del incisivo lateral si existe) entre los 5 y 12 años<sup>15</sup>. El injerto óseo alveolar secundario ha aportado grandes beneficios a los pacientes con fisura alveolar porque al completar el arco dentario permite el descenso del canino, proporciona estabilidad al maxilar y soporte al ala nasal con un bajo riesgo de complicaciones<sup>16,17</sup>.

Precisamente el tipo y material del injerto ha sido ampliamente estudiado y discutido en la literatura tanto en modelos humanos como animales con resultados muy dispares. Estudios recientes en animales demuestran que la dinámica de los injertos de hueso esponjoso (cresta iliaca) es diferente de los injertos de hueso cortico-medular (calota parietal), teniendo estos últimos una buena vascularización temprana y un mayor volumen de mantenimiento al formar un puente óseo mayor y con menor tasa de reabsorción<sup>18</sup>. Rychlik y Wojcicki<sup>19</sup> señalan que el hueso esponjoso autólogo fresco es ideal para el injerto óseo ya que proporciona las células inmunocompetentes que se integran plenamente en el maxilar superior y que son esenciales para la osteogénesis. Mayer y Molsted<sup>3</sup> sugieren que la cresta iliaca es el sitio donante ideal para el injerto óseo alveolar. En nuestro estudio la obtención del tipo de injerto se hizo de manera indistinta independientemente del paciente y de la intervención quirúrgica, si bien estuvo muy equilibrado en

**Figura 1** Éxito/fracaso de la alveoloplastia.



**Figura 2** Éxito de la alveoplastia según el sexo.



**Figura 3** Éxito de la alveoplastia según la edad.

porcentaje. No siendo motivo de estudio en nuestro trabajo, sí observamos que las tasas de éxito fueron similares independientemente de la zona donante y de la utilización o no de material de osteosíntesis. Alonso et al.<sup>20</sup> en sus trabajos abren la puerta a los avances en ingeniería tisular con el uso combinado de injerto de cresta iliaca y una proteína como es el BMP en la reconstrucción ósea a pesar de que los resultados en su trabajo no muestran superioridad cuando añaden esta proteína, pero crea nuevas expectativas en el campo de la cirugía maxilofacial.

La ingeniería tisular permite mejorar la forma en que se reparan los defectos óseos en las fisuras labiopalatinas. El hueso autólogo es actualmente el material preferido para procedimientos de injertos óseos en el paladar fisurado, proporciona un soporte sobre el cual pueden proliferar las células óseas, inducir la proliferación de células indiferenciadas y su diferenciación en osteoblastos.

En nuestro estudio la colocación de material de osteosíntesis lo basamos únicamente en el objetivo de conseguir una estabilización adecuada del injerto óseo. Diversos autores<sup>21</sup>

publican la utilidad del material de osteosíntesis, bien titanio o material reabsorbible, para lograr fijaciones que permitan intervenciones exitosas. La decisión de la colocación de material de osteosíntesis siempre vendrá dada por múltiples factores, pero principalmente por una adecuada integración del injerto en el maxilar gracias a una correcta estabilización. El uso de material de osteosíntesis reabsorbible en intervenciones de fisura palatina es cada día más frecuente. La literatura demuestra que es una alternativa válida a la osteosíntesis con titanio en la mayoría de las situaciones clínicas<sup>22</sup>. Están disponibles comercialmente en distintas proporciones de ácido poliglicólico y poliláctico (LactoSorb y BioSorb) y conservan el 70% de su resistencia inicial durante 6-8 semanas y se degradan la amplia mayoría en el transcurso de un año. Ylikontiola et al.<sup>23</sup> han utilizado placas reabsorbibles para la osteosíntesis en fisuras alveolares con buenos resultados: solo un paciente sufrió exposición intraoral de la placa, que precisó su retirada. Hoffman et al.<sup>24</sup> utilizaron placas de BioSorb en 22 pacientes y no observaron complicaciones en su cicatri-

zación, comprobado clínica y radiológicamente. Suuronen et al.<sup>25</sup> en un estudio retrospectivo de más de 200 pacientes tratados con fijación reabsorbible en distintas intervenciones maxilofaciales a lo largo de 7 años sostienen que las placas reabsorbibles pueden utilizarse de rutina en la osteosíntesis maxilofacial. Thrivikraman et al.<sup>26</sup> en su estudio hablan de los nuevos biomateriales, entre ellos los reabsorbibles, y los recientes avances en tecnologías de impresión 3D así como de las técnicas de bioimpresión para la reconstrucción craneofacial, concluyendo en el gran potencial de estos biomateriales para reparar defectos óseos. Ferretti y Reyneke<sup>27</sup> en su trabajo exponen que la evolución en el diseño de miniplacas y microplacas de titanio con perfiles muy bajos (1-1,5mm) y tornillos muy cortos y autorroscantes ha supuesto un importante avance al lograr una estabilización muy superior a otros materiales. Uno de los aspectos más controvertidos en la utilización de osteosíntesis reabsorbible es la estabilidad, habiéndose publicado casos que necesitaron de reintervención quirúrgica para estabilizar el maxilar. Clínicamente es evidente que la fijación es menor que con titanio, pero no resultan significativos los casos que precisan de nueva estabilización del injerto en la literatura<sup>28</sup>. El material reabsorbible ideal debe soportar fragmentos óseos durante el periodo de curación y además reabsorberse en su totalidad cuando este se ha completado, sin que los metabolitos resultantes causen ninguna alteración local y sistémica. Estas características proporcionan indudables ventajas, sobre todo porque no precisan de su extracción.

Para la valoración del éxito de la alveoloplastia en nuestro estudio utilizamos los parámetros clínicos descritos por Precious y observamos altas tasas de éxito al año, en concreto del 89,4% y del 90,3% según empleemos o no material de osteosíntesis. Las tasas de éxito de alveoloplastias publicadas en la literatura científica van desde el 51% al 95%. Baldin et al.<sup>29</sup>, en un estudio realizado entre 2010 y 2015, consideran una inadecuada integración del injerto óseo alveolar en el 51% de los pacientes intervenidos con fisura palatina. Goudy et al.<sup>7</sup> consideran que el éxito de las alveoloplastias en su estudio llega al 90%. Los resultados de nuestro estudio se encuentran en rangos similares a los trabajos revisados.

Si bien en nuestro trabajo utilizamos únicamente la ortopantomografía, en caso de sospecha de fracaso del injerto óseo alveolar existen otras técnicas que permiten valorar radiológicamente los resultados de la integración del injerto óseo alveolar. Las escalas más utilizadas son las de Whitte-row et al.<sup>30</sup>; dichas escalas tienen como base la radiología convencional, son un buen método y permiten valorar la integración del injerto aunque tienen algunas limitaciones como la distorsión y la superposición de estructuras. La tomografía volumétrica de haz cónico es un método eficaz, tanto en el postoperatorio para la evaluación del injerto como en el preoperatorio, puesto que arroja el volumen necesario para completar la hendidura alveolar<sup>31</sup>.

Generalmente se acepta que el momento ideal de la alveoloplastia secundaria es entre los 5 y 12 años de edad, en la etapa de dentición mixta antes de la erupción del canino permanente cuando este presenta un tercio o la mitad de la raíz formada, ya que presentarán altas tasas de éxito debido a que la disponibilidad de hueso es más predecible

en este periodo<sup>32</sup>. En nuestro trabajo establecimos 2 grupos de edades, el primero desde los 5 a los 12 años (periodo de dentición mixta) y un segundo grupo con los mayores de 12 años. El éxito de la alveoloplastia se produjo en el 91,48% de pacientes del grupo A, bajando al 66,6% en el grupo B y no existiendo diferencias estadísticamente significativas. Otros autores como Tabrizi et al.<sup>33</sup> establecieron 2 grupos de edades, uno entre los 9 y 13 años y otro para los mayores de 13 años; en el primero obtuvieron un éxito del 92%, mientras que en el segundo fue del 20%, concluyendo que los resultados exitosos aumentan en el periodo de dentición mixta y además que la disponibilidad de hueso es más predecible en esta etapa, lo que beneficia tanto a la zona receptora como a la donadora.

En nuestro trabajo el factor sexo no resultó diferenciador en las tasas de éxito de alveoloplastias secundarias, como lo avalan también otros estudios.

Las complicaciones postoperatorias derivadas de la colocación de material de osteosíntesis en nuestro estudio han sido escasas; únicamente 2 pacientes presentaron material de osteosíntesis sin degradar al año, pero sin ninguna repercusión sobre el éxito de la reconstrucción ósea alveolar. Otros estudios tampoco han reportado complicaciones importantes derivadas tanto del uso de materiales biodegradables como del titanio<sup>34</sup>.

## Conclusiones

En nuestro estudio los resultados de las alveoloplastias secundarias en fisuras labiopalatinas no se alteran cuando se utilizan materiales de osteosíntesis para estabilizar los procesos maxilares, por lo que pueden utilizarse siempre que sean necesarios sin temor a que alteren la integración del injerto. Factores como el sexo o la edad no influyen en el resultado de las intervenciones.

Los avances en ingeniería tisular abren un futuro muy prometedor en el campo de la cirugía maxilofacial, unidos a los tratamientos tradicionales, como lo demuestra el creciente número de publicaciones en los últimos años, y podrían evitar la necesidad de tomar injertos óseos o reducir mucho su volumen disminuyendo la morbilidad en la zona donante.

## Conflicto de intereses

Los autores declaran no tener ningún conflicto de intereses.

## Bibliografía

1. Meazzini MC, Tortora C, Morabito A, Garratini G, Brusati R. Alveolar bone formation in patients with unilateral and bilateral cleft lip and palate after early secondary gingivopalveoplasty: long-term results. *Plast Reconstr Surg.* 2007;119:1525-37.
2. Neglican PC. Plastic surgery. Craneofacial head and neck surgery and pediatric plastic surgery. Volumen 3. 3rd ed Elsevier; 2012.
3. Mayer S, Molsted K. Long-term outcome of secondary alveolar bone grafting in cleft lip and palate patients: a 10-year follow-up cohort study. *J Plast Surg.* 2013;47:503-8.
4. Coots BK. Alveolar bone grafting: past present, and new horizons. *Semin Plast Surg.* 2012;26:178-83.
5. Daw JL, Patel PK. Management of alveolar clefts. *Clin Plast Surg.* 2004;31:303-13.



6. Rawashdeh M, Telfah H. Secondary alveolarbone grafting: the dilemma of donor site selection and morbidity. *Br J Oral Maxillofac Surg.* 2008;46:665–70.
7. Goudy S, Lott D, Burton R, Wheeler J, Canady J. Secondary alveolar bone grafting: outcomes, revisions, and new application. *Cleft Palate Craniofac J.* 2009;46:610–2.
8. Kawakami S, Hiura K, Yokozeki M, Seike T, Nakanishi H, Moriyama K. Prognostic implication of nasal cavity and cleft morphology in secondary bone grafting. *Cleft Palate Craniofac J.* 2002;39:575–81.
9. Eppley BL. Alveolar cleft bone grafting (Part I): Primary bone grafting. *J Oral Maxillofac Surg.* 1996;54:74–82.
10. Peltoniemi H, Ashammakhi N, Kontio R, Waris T, Salo A, Lindqvist C, et al. The use of bioabsorbable osteofixation devices in craniomaxillofacial surgery. *Oral Surg Oral Med Oral Pathol Oral Radiol Endod.* 2002;94:5–14.
11. Chamorro M, Cebrián JL, Martín M, Montesdeoca N, Muñoz JM, Arias Gallo J, et al. Osteosíntesis reabsorbible en cirugía ortognática Utilización del sistema PolimaxR en la fijación del maxilar superior. *Rev Esp Cir Oral Maxilofac.* 2003;25:152–7.
12. López-Cedrún JL. Osteosíntesis maxilofacial con materiales reabsorbibles. *Rev Esp Cir Oral Maxilofac.* 2004;26:369–83.
13. Precious D. Alveolar bone grafting. *Oral Maxillofac Clin North Am.* 2000;12:501–13.
14. Bergland O, Semb G, Abyholm F. Elimination of the residual alveolar cleft by secondary bone grafting and subsequent orthodontic treatment. *Cleft Palate J.* 1986;23:175–205.
15. Ford A. Tratamiento actual de las fisuras palatinas. *Rev Med Clin Condes.* 2004;15:3–11.
16. Wang YC, Liao YF, Chen PK. Outcome of gingivoperiostoplasty for the treatment of alveolar clefts in patients with unilateral cleft lip and palate. *Br J Oral Maxillofac Surg.* 2013;51:650–5.
17. Toscano D, Baciliero U, Graco A, Siciliani G. Long-term stability of alveolar bone grafts in cleft palate patients. *Am J Orthod Dentofacial Orthop.* 2012;142:289–99.
18. Eichhorn W, Blessmann M, Pohlentz P, Blake F, Gehrke G, Schmeizle R, et al. Primary osteoplasty using calvarian bone in patients with cleft lip alveolus and palate. *J Craneomaxillofac Surg.* 2009;37:429–33.
19. Rychlik D, Wojcicki P. Bone graft healing in alveolar osteoplasty in patients with unilateral lips alveolar process, and palate cleft. *J Craniofac Surg.* 2012;23:118–23.
20. Alonso N, Risso G, Denadai R, Raposo-Amaral C. Effect of maxillary alveolar reconstruction on nasal symmetry of cleft lip and palate patients: A study comparing iliac crest bone graft and recombinant human bone morphogenetic protein-2. *J Plast Reconstr Aesthet Surg.* 2014;67:1201–18.
21. García B, Prada M, Ávila M, Rojas H, Gómez V, Menze E. New technique for closure of alveolar cleft with umbilical cord stem cells. *J Craniofac Surg.* 2019;30:663–6.
22. Jahanbin A, Rashed R, Alamdari DH, Koohestanian N, Ezzati A, Kazemian M, et al. Success of maxillary alveolar defect repair in rats using osteoblast-differentiated human deciduous dental pulp stem cells. *J Oral Maxillofac Surg.* 2016;74:829–38.
23. Ylikontiola L, Sundqvist K, Sandor GK, Tormala P, Ashammakhi N. Self-reinforced bioresorbable poly-L/DL lactide 70/30 miniplates and miniscrews are reliable for fixation of anterior mandibular fractures: a pilot study. *Oral Surg Oral Med Oral Radiol Endod.* 2004;97:312–7.
24. Hoffman J, Troitzach D, Gülicher D, Adam C, Reinert S. Significance of biodegradable implants in case of midfacial fractures. *Biomed Tech (Berl).* 2002;47:496–9.
25. Suuronen R, Kallela I, Lindqvist C. Bioabsorbable plates and screws: Current state of the art in facial fracture repair. *J Craneomaxillofac Trauma.* 2000;6:19–27.
26. Thrivikraman G, Athirasala A, Twohig C, Boda SK, Bertassoni LE. Biomaterials for craniofacial bone regeneration. *Dent Clin North Am.* 2017;61:835–56.
27. Ferretti C, Reyneke JP. Mandibular sagittal split osteotomies fixed with biodegradable or titanium screws: A prospective comparative study of postoperative stability. *Oral Surg Oral Med Oral Pathol Oral Radiol Endod.* 2002;93:534–7.
28. Hixon KR, Melvin AM, Lin AY, Hall AF, Sell SA. Cryogel scaffolds from patient-specific 3D-printed molds for personalized tissue-engineered bone regeneration in pediatric cleft-craniofacial defects. *J Biomater Appl.* 2017;32:598–611.
29. Baldin AV, Pérez A, Telich J, Chávez G, Concha E, Garza H. Injerto óseo alveolar y su importancia en los pacientes con labio y paladar hendido. *Cir Plast.* 2017;27:31–7.
30. Whitherow H, Cox S, Jones E, Carr R, Waterhouse N. A new scale to assess radiographic success of secondary alveolar bone graft. *Cleft Palate Craniofac J.* 2002;39:255–60.
31. Feichtinger M, Zemann W, Mossbock R, Karcher H. Three-dimensional evaluation of secondary alveolar bone grafting using a 3D navigation system based on computed tomography: a two-year follow-up. *Br J Oral Maxillofac Surg.* 2008;46:278–82.
32. Licerias E, Garzón I, España A, Oliveira AC, García M, Martín MA, et al. Generation of bioengineered autologous bone substitute for palate repair: an in vivo study in laboratory animals. *J Tissue Eng Regen Med.* 2017;11:1907–14.
33. Tabrizi R, Zamiri B, Daneste H, Arabion H. Outcome of bone availability after secondary alveolar bone graft in age groups. *J Craniofac Surg.* 2013;24:565–737.
34. Mulliken J, Labrie R. Fourth dimensional changes in nasolabial dimensions following rotation advancement repair of unilateral cleft lip. *Plast Reconstr Surg.* 2012;129:491–8.