



ORIGINAL

Nuevas mutaciones asociadas a la enfermedad de Hirschsprung

Marta Lorente-Ros^{a,b,*}, Ane Miren Andrés^{a,b,c}, Alba Sánchez-Galán^{a,b,c},
Cinthia Amiñoso^d, Sixto García^{a,b,d}, Pablo Lapunzina^{a,b,d} y Jesús Solera García^{a,b,d}

^a Hospital Universitario La Paz, Madrid, España

^b Universidad Autónoma de Madrid, Madrid, España

^c Departamento de Cirugía Pediátrica, Hospital Universitario La Paz, Madrid, España

^d Instituto de Genética Médica y Molecular (INGEMM), IdiPAZ-CIBERER- Centro de Investigación Biomédica en Red de Enfermedades Raras, ISCIII, Madrid, España

Recibido el 2 de marzo de 2019; aceptado el 13 de mayo de 2019

Disponible en Internet el 23 de enero de 2020

PALABRAS CLAVE

Hirschsprung;
RET;
Mutaciones

Resumen

Introducción: La enfermedad de Hirschsprung está causada por un defecto de la migración celular desde la cresta neural hasta el tracto gastrointestinal, resultando en la ausencia de neuronas en el plexo mientérico. Mutaciones en varios genes han sido asociadas a la enfermedad de Hirschsprung, la mayoría afectando a la vía del protooncogén *RET*. El objetivo de este estudio es la descripción de mutaciones tanto descritas como nuevas asociadas a la enfermedad de Hirschsprung, así como sus implicaciones pronósticas.

Material y métodos: Análisis retrospectivo de pacientes con enfermedad de Hirschsprung y resultados genéticos positivos desde 1970 hasta 2013.

Resultados: En la serie global, 21 pacientes tenían resultados genéticos positivos, 17 de ellos afectando la vía del protooncogén *RET*. Dos de las mutaciones son nuevas y no han sido previamente descritas en la literatura médica.

Conclusiones: El protooncogén *RET* es el principal gen asociado a la enfermedad de Hirschsprung. Todavía hay múltiples mutaciones desconocidas relacionadas con la patogenia de la enfermedad. El estudio genético del gen *RET* debe formar parte del estudio diagnóstico de todos los pacientes con enfermedad de Hirschsprung, así como de sus familiares de primer grado en caso de que las mutaciones estén asociadas a los síndromes MEN2A y MEN2B.

© 2020 Asociación Española de Pediatría. Publicado por Elsevier España, S.L.U. Este es un artículo Open Access bajo la licencia CC BY-NC-ND (<http://creativecommons.org/licenses/by-nc-nd/4.0/>).

* Autor para correspondencia.

Correo electrónico: martalorenteros@gmail.com (M. Lorente-Ros).

KEYWORDSHirschsprung;
RET;
Mutations**New mutations associated with Hirschsprung disease****Abstract**

Introduction: Hirschsprung disease is caused by an impairment in cell migration from the neural crest to the gastrointestinal tract, resulting in an absence of neurons in the myenteric plexus. Many mutations in several genes have been associated to Hirschsprung disease; most of them affecting the *RET* proto-oncogene pathway. The purpose of this study is the description of novel and known mutations in genes associated to Hirschsprung disease and their prognostic implications.

Material and methods: Retrospective analysis of patients with Hirschsprung disease and positive genetic studies evaluated from 1970 to 2013.

Results: We found 21 positive genetic studies in the global series, 17 of them involving the *RET* proto-oncogene. Two of the mutations are novel and they have not been reported in the medical literature.

Conclusions: The *RET* protooncogene is the main gene associated with Hirschsprung disease. There are still multiple unknown mutations related to the pathogenesis of the disease. The study of this gene must be part of the work-up of all patients with Hirschsprung disease, as well as their first degree relatives if the mutation is associated with MEN2A and MEN2B syndromes. © 2020 Asociación Española de Pediatría. Published by Elsevier España, S.L.U. This is an open access article under the CC BY-NC-ND license (<http://creativecommons.org/licenses/by-nc-nd/4.0/>).

Introducción

La enfermedad de Hirschsprung (EH) está causada por un defecto de la migración celular desde la cresta neural hasta el tracto gastrointestinal, resultando en la ausencia de neuronas en el plexo mientérico^{1,2}. La incidencia global de la EH es de aproximadamente un caso por 5.000 recién nacidos³, y es mayor en la población asiática, seguida de la afroamericana y la europea. En aproximadamente el 80% de los pacientes la enfermedad se manifiesta en la forma de *segmento corto* (o *rectosigmoidea*). En el 15% de los afectados, el aganglionismo se extiende proximalmente, resultando en la forma de *segmento largo*. En el 5% restante el defecto se extiende a la totalidad del colon⁴. Se dan, asimismo, casos poco frecuentes en los que la afectación alcanza el intestino delgado. El cuadro normalmente comienza con dismotilidad intestinal, manifestándose con obstrucción intestinal, distensión, estreñimiento o ausencia de eliminación de meconio. El diagnóstico se confirma mediante estudio histológico y se basa en la presencia o ausencia de células ganglionares en el plexo mientérico. El tratamiento es quirúrgico y consiste en la resección del segmento afectado, seguido de descenso endorrectal del colon gangliónico y anastomosis terminoterminal^{5,6}.

Se han descrito varias mutaciones genéticas asociadas a la EH⁷. La identificación de causas genéticas es más frecuente en casos de enfermedad de segmento largo en comparación con los de segmento corto^{8,9}. En múltiples familias con EH se han identificado mutaciones en el gen del receptor transmembrana de la tirosina-cinasa (*RET*), una región que actualmente se conoce como un locus de susceptibilidad para la EH1 (MIM 142623). Se han identificado otros loci asociados a la EH aislada. Por ejemplo, la EH2 (MIM 600155) se asocia a mutaciones en el gen *EDNRB*,

localizado en el cromosoma 13q22; la EH3 (MIM 613711), a mutaciones en el gen *GDNF*, localizado en el cromosoma 5p13; la EH4 (MIM 613712), a mutaciones en el gen *EDN3*, en el 20q13; la EH5 (MIM 600156) se asocia a mutaciones localizadas en el 9q31; la EH6 (MIM 606874), a mutaciones en el 3p21; la EH7 (MIM 606875), a mutaciones en el 19q12; la EH8 (MIM 608462), a mutaciones en el 16q23, y la EH9 (MIM 611644), a mutaciones en el 4q31-q32. Por otro lado, hay pacientes en los que la EH se manifiesta en el contexto de un síndrome¹⁰, como por ejemplo el síndrome de Bardet-Biedl, el síndrome de Down¹¹, el síndrome de Fryns, el síndrome de Goldberg-Shprintzen, el síndrome de hipoventilación central congénita¹², la displasia intestinal neuronal tipo B, el síndrome de Mowat-Wilson¹³, el síndrome MEN2A, el síndrome MEN2B¹⁴, la neurofibromatosis tipo 1, el síndrome de Pitt-Hopkins, el síndrome de Smith-Lemli-Opitz o el síndrome de Waardenburg tipo 4. Por añadidura, en aproximadamente el 18% de los pacientes, la EH se asocia a malformaciones congénitas¹⁵, en su mayoría cardiopatías (tales como comunicación interauricular, comunicación interventricular, ductus arterioso, tetralogía de Fallot), malformaciones gastrointestinales¹⁶ (malrotación intestinal, ano imperforado, divertículo de Meckel, fístula anorrectal), malformaciones genitourinarias¹⁷ (criptorquidia, hernia inguinal, hipospadias, malformación renal, fístula uretral) y malformaciones del sistema nervioso central (discapacidad intelectual, malformación de Dandy-Walker, microcefalia).

El estudio tenía por objetivo describir las mutaciones encontradas en pacientes con EH seguidos en un hospital terciario objeto de estudio genético completo, establecer si habían sido descritas previamente y considerar la relevancia clínica y las implicaciones pronósticas del estudio genético en el manejo de la EH¹⁸.

Métodos

Análisis retrospectivo de las historias clínicas de pacientes con EH diagnosticados entre 1970 y 2013. Se incluyó a pacientes con confirmación histológica de la enfermedad, es decir, en los que se evidenció la ausencia de células ganglionares en el plexo mientérico en la biopsia rectal. La hiperplasia de fibras nerviosas colinérgicas, el incremento en la actividad de la acetilcolinesterasa en la muscularis mucosae o la inmunorreactividad reducida a la calretinina en la lámina propia se consideraron hallazgos histológicos que apoyaban el diagnóstico pero no eran confirmatorios.

El estudio se realizó en conformidad con los principios éticos de la Declaración de Helsinki (revisión de Tokio, octubre 2004) y con las regulaciones concernientes a la confidencialidad de los pacientes. Se obtuvo la aprobación del Comité Ético del hospital antes de comenzar el estudio, así como el consentimiento informado de los padres de los 3 pacientes incluidos en el análisis.

El estudio se centró en aquellos pacientes cuyas historias clínicas contenían resultados genéticos positivos registrados en la historia clínica. Se recogieron datos clínicos y epidemiológicos y se compararon con los resultados del estudio genético, con énfasis en las mutaciones nuevas.

Se compararon las mutaciones detectadas en los pacientes con las descritas en la literatura médica y en las siguientes bases de datos de genética: Domain Mapping of Disease Mutations (DMDM), BioMuta 2.0, UniProt, COSMIC, Clinical Variants (ClinVar), Leiden Open source Variation Database (LOVD) y Exome Aggregation Consortium (EXAC)

Los métodos empleados en el estudio genético variaron durante el período de estudio. De 1970 a 2007, la única prueba realizada fue el cariotipo. Entre 2007 y 2011, se introdujeron el array de hibridación genómica comparada y el análisis del gen *RET*. A partir de 2011 se han analizado otros genes (en caso de sospecha), directamente mediante la secuenciación de Sanger o mediante paneles para la detección de enfermedades mendelianas (secuenciación del genoma clínico).

Se realizaron análisis genéticos de ADN en muestras de linfocitos de sangre periférica mediante la amplificación por reacción en cadena de la polimerasa en cadena y posterior secuenciación de las regiones codificantes y las uniones intrón-exón del gen *RET*. El análisis de las secuencias codificantes y las uniones intrón-exón del gen *RET* (NM.020975.4) se llevó a cabo mediante secuenciación directa. Se diseñaron cebadores con ayuda de las aplicaciones de software Primer 3 v0.4.0 (<http://bioinfo.ut.ee/primer3-0.4.0/>) y SNPCheck V3 (<https://secure.ngsl.org.uk/SNPCheck/snpcheck.htm>). Los productos de la reacción en cadena de la polimerasa se secuenciaron con el BigDye Terminator Cycle Sequencing Kit (Applied Biosystems; Foster City, California, EE. UU.) en un secuenciador ABI3730XL (Applied Biosystems; Foster City, California, EE. UU.). La conservación, la predicción de patogenicidad *in silico* y el análisis de frecuencia en población de control (Exome Aggregation Consortium) de las variantes de *RET* identificadas se realizó con el software Alamut V2.6-1 (Interactive Biosoftware; Ruan, Francia)

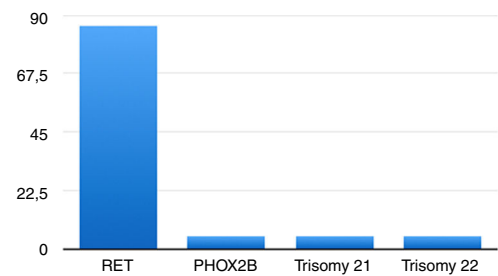


Figura 1 Resultados del estudio genético.

y MutPred (<http://mutpred.mutdb.org/>). También consultamos la base de datos de mutaciones en el gen *RET*¹⁹ para comprobar si alguna de las variantes detectadas había sido descrita previamente, lo que apoyaría su papel en la patogenia de la EH.

El estudio de reordenamientos genéticos se realizó mediante cariotipo y/o array de hibridación genómica comparada. El gen *paired-like homeobox 2b* (*PHOX2B*) se analizó mediante secuenciación de Sanger o mediante secuenciación del exoma clínico, siguiendo las recomendaciones y guías del American College of Medical Genetics and Genomics²⁰.

Resultados

En el período de estudio (1970-2013), hubo sospecha clínica de EH en 193 pacientes. Se obtuvo confirmación histológica del diagnóstico de EH en 160 pacientes. La ratio varón:mujer fue de 113:47. La edad al diagnóstico osciló entre los 0 meses y los 7 años.

No encontramos registro de estudios genéticos en la mayoría de los pacientes, probablemente porque no se incluyeron en el protocolo rutinario de diagnóstico de la EH hasta las últimas décadas. El primer registro de estudio genético en un paciente correspondió al año 1989. Se identificó a 25 pacientes con estudio genético, detectándose anomalías en 21.

En 17 casos (80,95%) las variantes correspondieron a mutaciones en el protooncogén *RET*, una de ellas benigna (2608-24 G>A; 4,76%)²¹, y en un paciente se detectó una mutación en el gen *PHOX2B* (4,76%)^{22,23}. Dos pacientes tenían trastornos genéticos: uno, trisomía 21 (4,76%), y el otro, trisomía 22 (4,76%) (fig. 1).

De los 17 pacientes con mutaciones en el protooncogén *RET*, 13 tenían mutaciones descritas previamente en la literatura médica. Dos pacientes tenían una combinación de 2 mutaciones (c.1083C>T;p.R360W y c.215T>C;p.L72P). Por lo tanto, se detectaron un total de 11 mutaciones distintas en nuestros pacientes (tabla 1).

Nueve de las 11 mutaciones detectadas (81,82%) estaban registradas en bases de datos como mutaciones patogénicas o que incrementan el riesgo de desarrollar la enfermedad.

Dos de las 11 mutaciones (18,18%) (c.367 C>T;p.L123F y c.215T>C;p.L72P) no habían sido descritas previamente en la literatura o registradas en bases de datos genéticas.

Tabla 1 Resultados del estudio genético del gen *RET*

Secuencia de la mutación	Descripción
c.988C>T;p.R330N	Asociación con EH descrita en la literatura
c.107A>G;p.Y36C	Asociación con EH descrita en la literatura
c.1083C>T;p.R360W	Asociación con EH descrita en la literatura
c.428 C>G;p.A143G	Asociación con EH descrita en la literatura
987dupT;p.F329FfsX24	Asociación con EH descrita en la literatura
c.1252C>T;p.R418X	Asociación con EH descrita en la literatura
c.1859G>A;p.C620Y	Asociación con EH descrita en la literatura
G>A;p.D300N	Asociación con EH descrita en la literatura
c.1831T>G;p.C611G	Asociación con EH descrita en la literatura
c.215T>C;p.L72P	No descrita previamente en la literatura
c.367C>T; p.L123F	No descrita previamente en la literatura

Hallazgos clínicos en pacientes con mutaciones nuevas y en el paciente con la mutación en el gen *PHOX2B*

Paciente 1 (c.367C>T;p.L123F)

Niño nacido pretérmino fruto de embarazo gemelar dicoriónico y biamniótico. Además de los síntomas digestivos, el paciente tenía múltiples comunicaciones interauriculares de pequeño tamaño, que se cerraron espontáneamente antes de alcanzar los 4 años de edad. No había otros antecedentes de interés.

A las 24 h de nacer, el paciente había desarrollado distensión abdominal, vómitos y estreñimiento. A los 5 días, recibió diagnóstico de perforación cecal, que se trató con una hemicolectomía derecha con ileostomía distal seguida de reconstrucción con anastomosis ileocólica a los 7 meses de edad. Tras la cirugía, el paciente sufrió varios episodios de obstrucción intestinal, manejados médicamente en un principio hasta que se realizó biopsia para evaluar la obstrucción recurrente. Los hallazgos de la biopsia fueron compatibles con EH en las muestras de recto, colon sigmoide, colon descendente y ángulo esplénico (ausencia de neuronas en el plexo mientérico, aunque sin hiperplasia de las neuronas colinérgicas), confirmando el diagnóstico de EH de segmento largo. Con base en estos hallazgos, se practicó una colostomía. El estudio genético reveló una mutación en el gen *RET* (c.367C>T;p.L123F). En consecuencia, se extendió el estudio a los familiares de primer grado. Se detectó la misma mutación en el padre y el abuelo del paciente, ambos asintomáticos.

Un año después, el paciente presentó estreñimiento en la colostomía. Se recogieron biopsias adicionales confirmando la ausencia de neuronas y se practicó una nueva colostomía 14 cm proximal a la anterior, conectando con una porción sana del colon. A los 3 años de edad, el paciente fue referido a nuestro centro y fue sometido a cirugía electiva mediante el procedimiento de Swenson, realizándose una ileostomía protectora que se cerró 6 meses después. Durante el seguimiento ambulatorio se detectó estenosis de la anastomosis leve, confirmada mediante colonoscopia, tratada con éxito mediante dilataciones.

A pesar de las precauciones mencionadas, el paciente sufrió un episodio grave de enterocolitis a los 4 años de edad.

El manejo fue conservador, y el paciente se fue de alta con estimulación rectal e irrigación diarias.

Actualmente el paciente tiene 7 años, va al colegio y presenta el nivel de desarrollo propio de su edad. Su desarrollo físico es adecuado. Ha adquirido control de esfínteres y defeca a diario, aunque aún se somete a un enema cada semana para prevenir posibles episodios de enterocolitis.

Paciente 2 (c.215T>C;p.L72)

Niña nacida a término (37 semanas) con peso adecuado para la edad gestacional (2.950 g) en parto sin complicaciones. Aparte de la EH, tenía antecedentes de foramen oval permeable. A las 48 h de vida la paciente presentó signos y síntomas de obstrucción intestinal (distensión abdominal, vómitos biliosos y retraso en la evacuación del meconio). La obstrucción se resolvió con la evacuación del meconio 36 h después. En los meses siguientes, la paciente presentó falta de apetito y malnutrición, a pesar de eliminar heces normales. A los 5 meses de edad presentó fiebre, distensión abdominal y rechazo del alimento. La radiografía abdominal reveló neumoperitoneo y dilatación de las asas intestinales. La paciente requirió intervención quirúrgica, practicándose una ileostomía. Durante el procedimiento se detectó y cerró una perforación cecal. También se obtuvieron muestras para biopsia del recto, el colon sigmoide, descendente, transversal y ascendente, ciego e íleon, encontrándose características compatibles con la EH en todas, lo que confirmó enfermedad de segmento largo. También se obtuvieron muestras del resto del intestino delgado, cuya histología resultó ser normal. El estudio genético detectó una mutación en el gen *RET* (c.215T>C;p.L72).

A los 22 meses de edad, la paciente fue sometida a cirugía programada de descenso abdominoperineal con técnica de Swenson, practicándose una nueva ileostomía que fue cerrada 5 meses después. En los meses que siguieron a la operación la paciente tuvo episodios ocasionales de vómitos y una ingesta insuficiente debida a intolerancia oral y una ganancia de peso inadecuada, y requirió nutrición enteral continua nocturna en los meses que siguieron. En la evaluación más reciente, la paciente tenía 14 años y presentaba un nivel de desarrollo adecuado para su edad. Debido a su dificultad para tolerar la nutrición oral, continúa bajo seguimiento por el equipo de rehabilitación nutricional.

La hermana menor de esta paciente tenía la misma mutación en el gen *RET*, heredada de la madre. El estudio genético en el padre no detectó anomalías. Nació a término y evacuó el meconio a las 8 h de vida, y no tenía antecedentes de interés. Presentó a las 28 h de vida vómitos biliosos y rechazo del alimento. Fue sometida a una laparotomía exploradora, en la que se obtuvieron muestras de biopsia, diagnosticándose EH de segmento largo, en este caso limitada al colon descendente. Esta paciente fue tratada con cirugía electiva, con la misma técnica de descenso abdominoperineal, a los 15 meses. La ileostomía se cerró 4 meses después. Tras la cirugía, la paciente desarrolló una eventración supraumbilical en la línea media por encima de la cicatriz de la laparotomía, que no causó complicaciones y se corrigió mediante cirugía a los 3 años de edad.

Tras la cirugía, el problema principal en esta paciente ha sido la baja ganancia de peso, como ocurrió con su hermana. También ha tenido 2 episodios de enterocolitis, presentando fiebre, vómitos, dolor abdominal y estreñimiento. Ambos episodios se manejaron con tratamiento conservador.

Actualmente, la niña tiene 8 años, presenta un control adecuado de las deposiciones y continúa bajo seguimiento ambulatorio.

Paciente con mutación en el gen *PHOX2B* (c.367C>T;p.L123F)

Niño nacido a término con un peso adecuado para la edad gestacional, fruto de un embarazo sin complicaciones. Aparte de EH, el paciente tenía antecedentes relevantes de nefrolitiasis en el lado derecho, con hidronefrosis secundaria, síndrome de hipoventilación central congénita (hipoventilación nocturna) y alergia a la proteína de la leche de vaca.

A los 12 días de vida el paciente presentó distensión abdominal, náuseas y vómitos. Se realizó diagnóstico de obstrucción intestinal completa, requiriendo laparotomía urgente con realización de colostomía a nivel del ángulo hepático. No hubo complicaciones en el postoperatorio inmediato y el paciente fue dado de alta con la colostomía. Durante el período neonatal se sospechó síndrome de hipoventilación central congénita, lo que motivó la realización de estudio genético. Este detectó una mutación en heterocigosis en el gen *PHOX2B*. El paciente fue diagnosticado de síndrome de hipoventilación central congénita y manejado con ventilación mecánica domiciliar invasiva mediante traqueostomía.

A los 5 meses de vida, el paciente reingresó con otro episodio caracterizado por signos y síntomas de obstrucción intestinal, con hallazgos en las pruebas de imagen que evidenciaban la presencia de vólvulo gástrico (más adelante se determinó que su causa fue la formación de adherencias tras la cirugía). El paciente fue sometido a gastropexia y, al sospecharse la EH, se obtuvieron muestras para biopsia durante la intervención. El estudio histológico reveló aganglionismo en el plexo mientérico e hiperplasia leve de neuronas colinérgicas en las muestras obtenidas del recto y el colon sigmoide. En este momento se programó la realización de un descenso transanal. Se realizó una primera intervención cuando el paciente tenía 11 meses, pero fue necesaria otra operación, ya que las muestras de biopsia del colon restante tras la primera resultaron ser agangliónicas. Al poco tiempo

de la segunda operación se cerró la colostomía. Un mes después, el paciente presentó clínica compatible con nefrolitiasis en el lado izquierdo, tratada mediante litotricia. Las pruebas de imagen evidenciaron hidronefrosis, actualmente resuelta.

En meses posteriores, el paciente requirió múltiples dilataciones rectales por estenosis de la anastomosis, momento en que fue referido a nuestro centro. Presentó importante dermatitis perianal y perineal, que obligó a una ileostomía temporal. El curso de la enfermedad también se vio complicado por la malnutrición crónica (probablemente consecuencia de la asociación de EH, alergia a la proteína de la leche de vaca y síndrome de hipoventilación central congénita).

Actualmente el paciente tiene 9 años. Recibe irrigaciones rectales diarias, y ocasionalmente realiza deposiciones espontáneas. Requiere nutrición enteral nocturna de apoyo de forma temporal pero en los últimos años toma la mayor parte de su ingesta por vía oral. Se le diagnosticó de retraso cognitivo y del habla, con mucha mejoría desde que no requiere tantos ingresos hospitalarios.

Discusión

Esta serie histórica de 1970 a 2013 muestra el progreso en el conocimiento de las mutaciones genéticas asociadas a la EH y sus implicaciones clínicas, que ha permitido mejorar el consejo prenatal y el uso de técnicas diagnósticas y profilácticas en los familiares de los afectados.

El gen *RET*, situado en el cromosoma 10q11, es el gen involucrado con mayor frecuencia en la EH, como se ha descrito en la literatura médica y observado en nuestro estudio. Es un receptor que regula la actividad de factores de crecimiento sobre las neuronas intestinales. Por lo tanto, es el primer gen que debería incluirse en el estudio genético tras diagnosticarse la EH. En nuestra serie, las mutaciones en este gen fueron el hallazgo más frecuente en el estudio genético.

El gen *PHOX2B*, localizado en el cromosoma 4, codifica un factor de transcripción expresado en las células de la cresta neural que puede interferir en la expresión del gen *RET*. En la presente serie, 4 de los 160 pacientes (2,5%) tenían síndrome de Ondine. Solo se realizó estudio genético en 2 de ellos. En otro, solo se analizó el gen *RET*, en el que no se encontraron alteraciones. En el caso restante, se analizó el gen *PHOX2B*, en el que se detectó anormalidad. Por lo tanto, la prevalencia de mutaciones en el gen *PHOX2B* en la serie global fue del 0,63%, en comparación al 5% descrito en la literatura médica. Esto subraya la necesidad de incluir otros genes aparte del *RET* en el estudio genético cuando se sospecha un síndrome clínico o enfermedad asociada.

La importancia del estudio genético en la evaluación de la EH radica en sus implicaciones terapéuticas y pronósticas, no solo en caso de EH aislada, sino también en enfermedades asociadas. La implicación terapéutica y pronóstica más importante es que las mutaciones en ciertas regiones del gen *RET* se asocian al síndrome MEN2A o MEN2B^{24,25}, asociados a un riesgo mayor de carcinoma medular de tiroides, hiperplasia de las glándulas paratiroides y feocromocitoma. En consecuencia, dado el mayor riesgo de desarrollar carcinoma medular de tiroides, los pacientes que

tienen estas mutaciones han de ser sometidos a una tiroidectomía profiláctica²⁶. Conocer la localización de la mutación es sumamente importante a efectos de tomar las medidas profilácticas apropiadas.

El estudio genético del gen *RET* en la EH beneficia no solo a los pacientes, sino también a sus familiares. Cuando se detecta una mutación, la extensión del estudio a los familiares de primer grado puede revelar la presencia de mutaciones previamente ignoradas en individuos asintomáticos que podrían ser susceptibles de tiroidectomía profiláctica y seguimiento especializado.

La descripción de las mutaciones asociadas a la EH, como las detectadas en el presente estudio, tiene una doble implicación. En primer lugar, una implicación clínica directa: es necesario conocer las mutaciones asociadas a la EH para que al detectarse en otros pacientes los clínicos sepan que son causantes de la enfermedad y no un hallazgo casual, y también conocer la localización exacta de la mutación en el gen, lo que permite determinar si esta se asocia a otras enfermedades o síndromes. En segundo lugar, un conocimiento mayor de las bases genéticas de la EH podría contribuir al esclarecimiento de la patogenia de la enfermedad en el futuro.

La principal limitación del estudio es el escaso número de pacientes sometidos a estudio genético en esta serie, lo que redujo la cantidad de datos genéticos relevantes documentados en los registros clínicos. De los 160 pacientes con diagnóstico confirmado de EH, tan solo 21 tenían resultados genéticos positivos registrados en su historial. No obstante, el estudio evidenció una conciencia creciente de la importancia del estudio genético a lo largo del tiempo, realizándose un número creciente de pruebas susceptibles de revisión y descripción en nuestro artículo, incluyendo aquellas que llevaron a la detección de 2 mutaciones nuevas. Todo ello apunta a una oportunidad de mejora mediante la inclusión rutinaria de pruebas genéticas en el protocolo de diagnóstico de pacientes con EH.

Conflicto de intereses

Los autores declaran no tener ningún conflicto de intereses.

Bibliografía

- Slavikova T, Zabojsnikova L, Babala J, Varga I. An embryological point of view on associated congenital anomalies of children with Hirschsprung disease. *Bratisl Lek Listy*. 2015;116:640–7.
- Butler Tjaden NE, Trainor PA. The developmental etiology and pathogenesis of Hirschsprung disease. *Transl Res*. 2013;162:1–15.
- Kenny SE, Tam PK, Garcia-Barcelo M. Hirschsprung's disease. *Semin Pediatr Surg*. 2010;19:194–200.
- Haricharan RN, Georgeson KE. Hirschsprung disease. *Semin Pediatr Surg*. 2008;17:266–75.
- Theocharatos S, Kenny SE. Hirschsprung's disease: Current management and prospects for transplantation of enteric nervous system progenitor cells. *Early Hum Dev*. 2008;84:801–4.
- De Manueles J, de la Rubia L. Enfermedad de Hirschsprung. Protocolos diagnóstico-terapéuticos de Gastroenterología, Hepatopatía y Nutrición Pediátrica. SEGHP-AEP. Madrid: Ergón; 2010. p. 47–52.
- Amiel J, Sproat-Emison E, Garcia-Barcelo M, Lantieri F, Burzinski G, Borrego S, et al. Hirschsprung disease, associated syndromes and genetics: A review. *J Med Genet*. 2008;45:1–14.
- Mundt E, Bates MD. Genetics of Hirschsprung disease and anorectal malformations. *Semin Pediatr Surg*. 2010;19:107–17.
- Wallace AS, Anderson RB. Genetic interactions and modifier genes in Hirschsprung's disease. *World J Gastroenterol*. 2011;17:4937–44.
- Moore SW. Chromosomal and related Mendelian syndromes associated with Hirschsprung's disease. *Pediatr Surg Int*. 2012;28:1045–58.
- Friedmacher F, Puri P. Hirschsprung's disease associated with Down syndrome: A meta-analysis of incidence, functional outcomes and mortality. *Pediatr Surg Int*. 2015;29:937–46.
- Tsoutsinos A, Karanasios E, Chatzis AC. Haddad syndrome. *Hellenic J Cardiol*. 2016;57:45–7.
- Patel RV, Elmalik K, Bouhadiba N, Shawis R. Hirschsprung's disease associated with Mowat-Wilson syndrome. *BMJ Case Rep*. 2014;2014, pii: bcr2013203262.
- Eng C. In: Adam MP, Ardinger HH, Pagon RA, Wallace SE, Bean LH, Stephens K, Amemiya A, editors. Multiple endocrine neoplasia type 2. GeneReviews [Internet]. 1999.
- Moore SW. The contribution of associated congenital anomalies in understanding Hirschsprung's disease. *Pediatr Surg Int*. 2006;22:305–15.
- Hofmann AD, Puri P. Association of Hirschsprung's disease and anorectal malformation: A systematic review. *Pediatr Surg Int*. 2013;29:913–7.
- Hofmann AD, Duess JW, Puri P. Congenital anomalies of the kidney and urinary tract (CAKUT) associated with Hirschsprung's disease: A systematic review. *Pediatr Surg Int*. 2014;30:757–61.
- Ruttenstock E, Puri P. A meta-analysis of clinical outcome in patients with total intestinal aganglionosis. *Pediatr Surg Int*. 2009;25:833–9.
- Leiden Open Variation Database (LOVD). LOVD v.3.0 [consultado 15 Feb 2018]. Disponible en: <http://www.lovd.nl/3.0>.
- American College of Medical Genetics and Genomics (ACMG) [consultado 15 Feb 2018]. Disponible en: <https://www.acmg.net/>.
- ClinVar. National Center for Biotechnology Information [consultado 15 Feb 2018]. Disponible en: <https://www.ncbi.nlm.nih.gov/clinvar/>.
- Kwon MJ, Lee GH, Lee MK, Kim JY, Yoo HS, Ki CS, et al. PHOX2B mutations in patients with Ondine-Hirschsprung disease and a review of the literature. *Eur J Pediatr*. 2011;170:1267–71.
- Fernández RM, Mathieu Y, Luzón-Toro B, Núñez Torres R, González-Meneses A, Antiñolo G., et al. Contributions of PHOX2B in the pathogenesis of Hirschsprung disease. *PLoS One*. 2013;8:e35404.
- Moore SW, Zaahl MG. Multiple endocrine neoplasia syndromes, children, Hirschsprung's disease and RET. *Pediatr Surg Int*. 2008;24:521–30.
- Moore SW, Zaahl M. The Hirschsprung's-multiple endocrine neoplasia connection. *Clinics (Sao Paulo)*. 2012;67 Suppl 1:63–7.
- Sijmons R, Hofstra RM, Wijburg FA, Links TP, Zwierstra RP, Vermey A, et al. Oncological implications of RET genes mutations in Hirschsprung's disease. *Gut*. 1998;43:542–7.