



## CARTAS CIENTÍFICAS

## Síndrome de Gianotti-Crosti-like secundario a *Molluscum contagiosum*



### Gianotti-Crosti syndrome-like reaction secondary to *Molluscum contagiosum*

Sr. Editor:

El molusco contagioso (MC) es una enfermedad cutánea común con una prevalencia que oscila entre el 5,1 y el 11,5% en niños de 0 a 6 años de edad<sup>1</sup>. Se caracteriza por pequeñas pápulas en forma de cúpula con un núcleo central blanco de aspecto cerúleo. Puede desarrollarse en cualquier área de la piel, aunque tiende a proliferar en zonas que experimentan fricción. Aunque la susceptibilidad al MC varía entre individuos, los niños con enfermedades cutáneas crónicas, como la dermatitis atópica, son más propensos a desarrollarlo. Las reacciones inflamatorias son manifestaciones bien conocidas de infección por MC, a pesar de lo cual hay pocos datos publicados sobre su frecuencia, epidemiología y espectro clínico.

Presentamos una serie de 5 casos en niños de 4 a 10 años de edad (tabla 1), 3 de ellos diagnosticados previamente de dermatitis atópica. Acudieron al servicio de urgencias dermatológicas de nuestro hospital con lesiones inflamatorias muy pruriginosas en los codos y las rodillas de inicio abrupto en las últimas 48-72 h. Los pacientes no tenían fiebre ni otros síntomas generales, y no habían tomado medicación

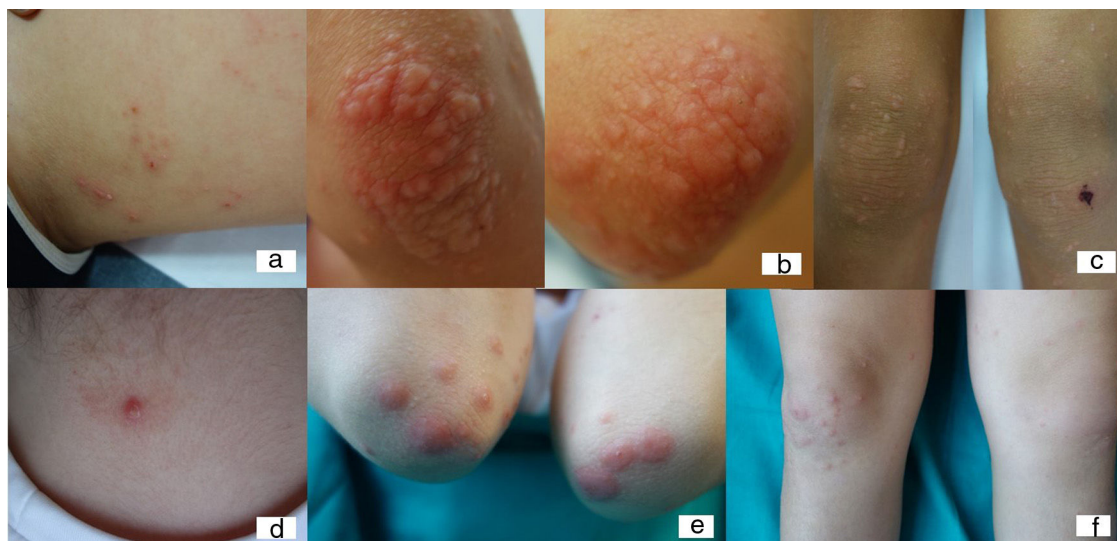
con anterioridad a la aparición de las lesiones. No obstante, todos habían consultado previamente a su médico por motivo de MC (2 no recibieron tratamiento, 2 fueron tratados con hidróxido de potasio al 10% y uno con cantaridina). La exploración física reveló la presencia de pápulas edematosas de color rojizo/rosáceo localizadas en los aspectos extensores de las extremidades (fig. 1), en 3 casos restringidos a las rodillas y los codos. La erupción apareció al inflamarse el MC, lo que sugería una posible asociación. El tratamiento consistió en corticoterapia tópica u oral, dependiendo de la extensión y el grado de inflamación de las lesiones. Las lesiones desaparecieron entre los días 7 y 15 del tratamiento, al igual que el MC.

Las reacciones inflamatorias secundarias a MC no están bien estudiadas, pero son comunes y causa frecuente de dolor y prurito. En muchos casos hay inflamación local que puede malinterpretarse como sobreinfección bacteriana. En pacientes con dermatitis atópica, las lesiones de MC tienden a aparecer en zonas de dermatitis eczematosa. Con menor frecuencia, los pacientes afectados desarrollan una reacción inflamatoria grave consistente en un exantema papular pruriginoso en los codos y las rodillas conocido como reacción al síndrome de Gianotti-Crosti-like (RSGC-L)<sup>2-4</sup>. Un estudio retrospectivo reciente en 696 pacientes con MC encontró RSGC-L en 35 pacientes (4,9% de los casos): en 23 (67,6%) localizadas exclusivamente en los aspectos extensores de las extremidades, y en los 12 restantes (35,3%) restringidas a las rodillas y/o los codos<sup>5</sup>.

Tabla 1 Características de las RSGC-L en los 5 pacientes

	Sexo	Edad	Antecedentes médicos	Duración de MC previa a la RSGC-L	Presentación clínica	Localización	Tratamiento	Intervalo entre la aparición de la RSGC-L y la resolución de MC
Paciente 1	Mujer	8	Dermatitis atópica	2 meses	Pápulas edematosas rojizo-rosáceas	Codos y rodillas	Corticoterapia oral	2 semanas
Paciente 2	Mujer	4	Dermatitis atópica	3 semanas	Pápulas milimétricas	Codos, nalgas y rodillas	Corticoterapia tópica	Una semana
Paciente 3	Varón	10	Dermatitis atópica	2 semanas	Pápulas edematosas rojizas	Codos y rodillas	Corticoterapia oral	Una semana
Paciente 4	Varón	4	Sin antecedentes	Un mes	Pápulas liquenoides rojizo-rosáceas	Codos	Corticoterapia tópica	2 semanas

MC: molusco contagioso; RSGC-L: reacción al síndrome de Gianotti-Crosti-like.



**Figura 1** Paciente 3: niño de 10 años con reacción al síndrome de Gianotti-Crosti-like a *Molluscum contagiosum*; 1 a) Lesiones inflamadas de molusco contagioso en el muslo; 1 b) Pápulas edematosas inflamatorias rojizas en los codos; 1 c) Pápulas rosáceas en las rodillas, fenómeno de Koebner secundario al rascado. Paciente 1: niña de 8 años con reacción al síndrome de Gianotti-Crosti-like a *Molluscum contagiosum*; 2 a) Molusco contagioso inflamado en la región cervical; 2 b y c) Pápulas edematosas rojizo-rosáceas en codos y rodillas.

Las RSGC-L se caracterizan por pápulas liquenoides alrededor de los codos, las rodillas y las nalgas. La aparición de estas reacciones no está relacionada con el número de lesiones de MC<sup>5</sup>. Esta reacción puede estar presente en la visita inicial (50%) o desarrollarse uno o 2 meses después de iniciarse el tratamiento de MC (38%), independientemente del tratamiento recibido<sup>5</sup>. En niños, las RSGC suelen asociarse a infecciones virales (virus de Epstein-Barr o hepatitis), en las que el desarrollo de lesiones cutáneas asintomáticas suele ir precedido de febrícula, dolor de garganta o malestar general. Estos pacientes sufren una respuesta inflamatoria seria y muy pruriginosa al MC, con desarrollo de estas lesiones típicas y en la mayoría de los casos con resolución espontánea del MC en pocos días o semanas.

## Bibliografía

1. Olsen JR, Gallacher J, Piquet V, Francis NA. Epidemiology of *molluscum contagiosum* in children: A systematic review. *Fam Pract.* 2014;31:130-6.
2. Rocamora V, Romani J, Puig L, de Moragas JM. Id reaction to *molluscum contagiosum*. *Pediatr Dermatol.* 1996;13:349-50.

3. Carrascosa JM, Just M, Ribera M, Ferrándiz C. Papular acrodermatitis of childhood related to poxvirus and parvovirus B19 infection. *Cutis.* 1998;61:265-7.
4. Mohrenschlager M, Ring J, Lauener R. A boy with a one-sided red rash. *Eur J Pediatr.* 2011;170:539-40.
5. Berger E, Orlow S, Patel R, Schaffer J. Experience With *Molluscum Contagiosum* and Associated Inflammatory Reactions in a Pediatric Dermatology Practice. *Arch Dermatol.* 2012;148:1257-64.

Andrea Estébanez\*, Esmeralda Silva, Santiago Guillen, Alejandro García y Jose M. Martín

Servicio de Dermatología, Hospital Clínico Universitario de Valencia, Universidad de Valencia, Valencia, España

\* Autor para correspondencia.

Correo electrónico: [andreaestebanez\\_7@hotmail.com](mailto:andreaestebanez_7@hotmail.com) (A. Estébanez).

<https://doi.org/10.1016/j.anpedi.2019.06.016>  
1695-4033/

© 2019 Asociación Española de Pediatría. Publicado por Elsevier España, S.L.U. Este es un artículo Open Access bajo la licencia CC BY-NC-ND (<http://creativecommons.org/licenses/by-nc-nd/4.0/>).

## Cribado neonatal de hipotiroidismo congénito: estudio observacional de 13 años



### Newborn screening for congenital hypothyroidism: A 13-year observational study

Sr. Editor:

El cribado neonatal es un método importante para la detección y el tratamiento tempranos de malformaciones congénitas, y desempeña un papel fundamental en la mejora

de la salud infantil<sup>1</sup>. Muchos países consideran los programas de cribado neonatal parte importante de la asistencia sanitaria pública nacional y el cribado de ciertas enfermedades está muy extendido. El cribado neonatal del hipotiroidismo congénito (HC) se realiza en todo el mundo desde los años 70 y ha demostrado su utilidad en la detección de esta enfermedad. Se realizó un estudio retrospectivo mediante el análisis de datos clínicos correspondientes al cribado de HC en los últimos 13 años, con énfasis en la distribución de los resultados, los puntos de corte óptimos para la definición de resultado positivo, posibles factores asociados, etc.