



IMÁGENES EN PEDIATRÍA

## Épulis congénito gigante: importancia del diagnóstico prenatal



### Congenital giant cell epulis: Importance of the prenatal diagnosis

Antonia Mínguez Gómez<sup>a,\*</sup>, María Elena Carazo Palacios<sup>a</sup>, José Cortell Ballester<sup>b</sup>  
y Francisco José Vera Sempere<sup>c</sup>

<sup>a</sup> Servicio de Cirugía Pediátrica, Hospital Universitari i Politècnic La Fe, Valencia, España

<sup>b</sup> Servicio de Anestesiología y Reanimación, Unidad de Anestesia Infantil, Hospital Universitari i Politècnic La Fe, Valencia, España

<sup>c</sup> Servicio de Anatomía Patológica, Hospital Universitari i Politècnic La Fe, Valencia, España

Disponible en Internet el 1 de agosto de 2019

Recién nacida pretérmino de 35 semanas de edad gestacional con diagnóstico prenatal de tumoración oral (fig. 1). Dado el gran tamaño de la lesión, la gestante es derivada a un hospital terciario para planificación y asistencia al parto según procedimiento *ex-utero intrapartum treatment* (EXIT). Al nacimiento, presenta llanto espontáneo por lo

que se interrumpe la circulación placentaria. Se observan 2 lesiones de gran tamaño en cavidad oral (fig. 2A), que se extirpan de forma urgente. El examen anatomopatológico muestra proliferación de elementos granulares de contornos poligonales sin hiperplasia epitelial, y el estudio inmunohistoquímico fue negativo para la proteína S100 (fig. 3), todo

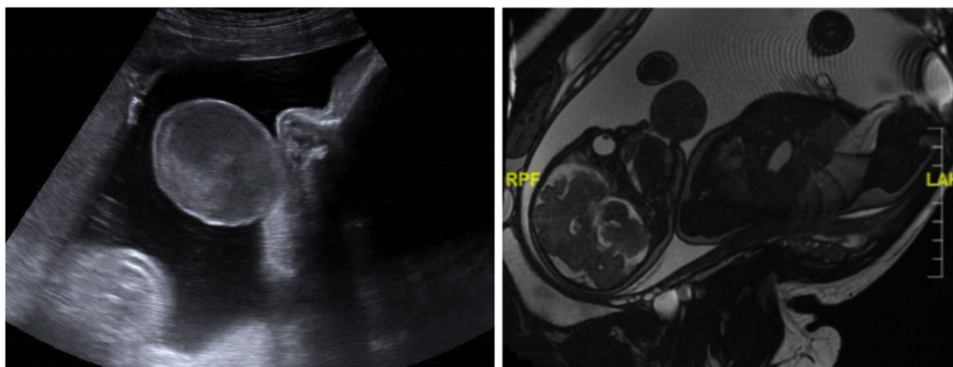
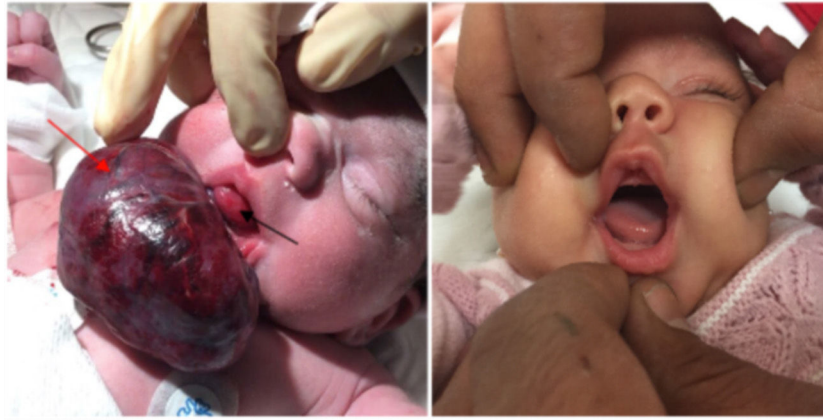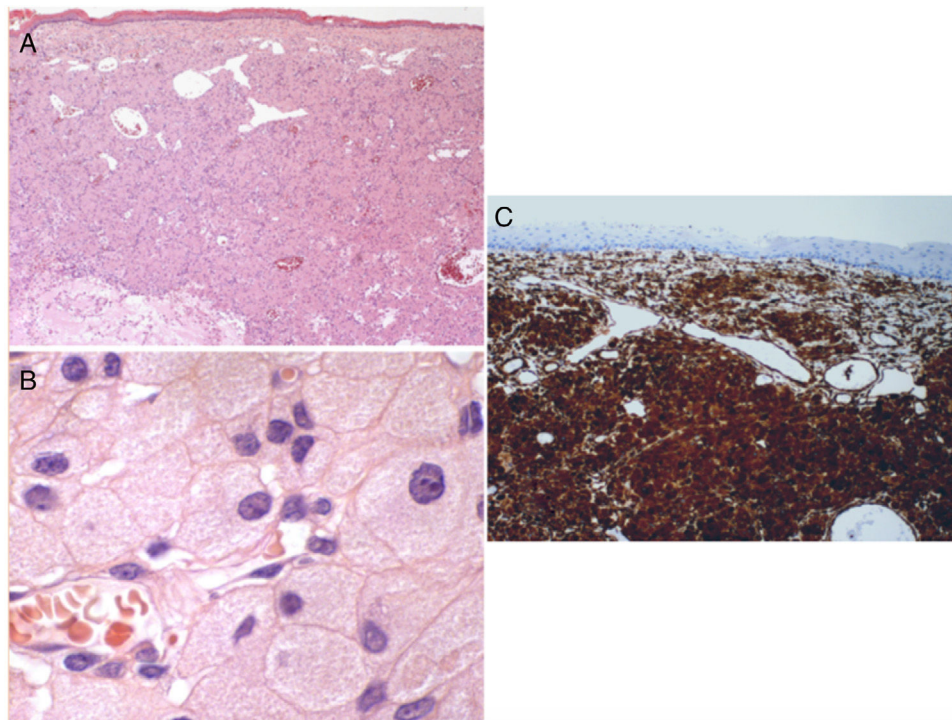


Figura 1 Ecografía y resonancia magnética nuclear prenatales, mostrando una tumoración oral de gran tamaño.

\* Autor para correspondencia.  
Correo electrónico: [aminguezgomez@gmail.com](mailto:aminguezgomez@gmail.com)  
(A. Mínguez Gómez).



**Figura 2** A) Lesión pedunculada dependiente de encía inferior derecha de 8 cm de diámetro, de coloración violácea, consistencia fibroelástica y aspecto muy friable (flecha roja). Lesión de 3 cm en paladar, ocupando gran parte de la cavidad oral, y adherida por un pedículo a la encía superior derecha (flecha negra). B) Revisión a los 2 meses de edad.



**Figura 3** A) Visión panorámica de la lesión, bajo un epitelio mucoso no hiperplásico aparece una densa población de células de contorno redondeado o poligonal, de núcleos homogéneos no atípicos, que a mayor aumento (B) muestra un citoplasma eosinofílico, finamente granular. C) Intensa reactividad inmunohistoquímica de la población de células granulares frente al marcador CD68.

ello compatible con el diagnóstico de épolis congénito (EC). A los 2 meses, presenta evolución favorable, sin problemas en la alimentación (fig. 2B).

El EC del recién nacido es un tumor infrecuente y pediculado, del que se han descrito escasos casos en la literatura. Se localiza habitualmente en el maxilar, siendo múltiple en el 5-16% de los pacientes<sup>1,2</sup>. Nuestro caso destaca tanto por el gran tamaño de la lesión superior como por la presencia de 2 lesiones sincrónicas. Aunque no se

han descrito casos de recurrencia o malignización, por su localización puede dificultar la alimentación o comprometer la vía aérea<sup>1,3</sup>. El diagnóstico prenatal permite planificar el parto. El procedimiento EXIT garantiza controlar la vía aérea o incluso extirpar la tumoración en los primeros minutos de vida, mientras el paciente continúa bajo soporte placentario<sup>3</sup>. Se recomienda traslado a un centro terciario para poder llevarlo a cabo por un equipo multidisciplinar.

**Bibliografía**

1. López Sánchez MA, Cobo Vázquez E, Amo Rodríguez R, Garzón Cabrera MI. Épulis congénito gigante. *An Pediatr*. 2015;82:e197-8.
2. Laje P, Howell LJ, Johnson MP, Hedrick HL, Flake AW, Adzick NS. Perinatal management of congenital oropharyngeal tumors: The ex utero intrapartum treatment (EXIT) approach. *J Pediatr Surg*. 2013;48:2005-10.
3. Messina M, Severi F, Buonocore G, Molinaro F, Amato G, Petragila F. Prenatal diagnosis and multidisciplinary approach to the congenital gingival granular cell tumour. *J Pediatr Surg*. 2006;41:35-8.