

**Tabla 1** Datos clínicos y bioquímicos de los recién nacidos grandes prematuros diagnosticados de hipotiroidismo congénito al alta hospitalaria a través del programa de cribado neonatal

Casos/sexo	1/F	2/M	3/M
EG (semanas)	26	29	27
PRN (g)	580	840	1.150
TSH-48 h (mUI/ml)	7,3	2,3	3,5
TSH-15 días (mUI/ml)	1,7	6,1	1,6
TSH-alta (mUI/ml)	487 (90 días)	234 (60 días)	91,1 (67 días)
T <sub>4</sub> libre (ng/dl)	0,21	0,23	0,31
Gammagrafía tiroidea	ND	TIS	TIS

EG: edad estacional; F: femenino; M: masculino; ND: no disponible; PRN: peso del recién nacido; TIS: tiroides *in situ*; TSH: tirotrópica.

## Bibliografía

- Kaluvarachchi DC, Allen DB, Eickhoff JC, Dawe SJ, Baker MW. Increased congenital hypothyroidism detection in preterm infants with serial newborn screening. *J Pediatr*. 2018;31691–3, pii: S0022-3476.
- Léger J, Olivieri A, Donaldson M, Torresani T, Krude H, van Vliet G, et al., ESPE-PES-SLEP-JSPE-APEG-APPES-ISPAAE; Congenital Hypothyroidism Consensus Conference Group. European Society for Paediatric Endocrinology consensus guidelines on screening, diagnosis, and management of congenital hypothyroidism. *J Clin Endocrinol Metab*. 2014;99:363–84.
- Woo HC, Lizarda A, Tucker R, Mitchel ML, Vohr B, Oh W, et al. Congenital hypothyroidism with a delayed thyroid stimulating hormone elevation in very premature infants: Incidence and growth and developmental outcomes. *J Pediatr*. 2011;158:538–42.
- LaFranchi SH. Screening preterm infants for congenital hypothyroidism: Better the second time around. *J Pediatr*. 2014;164:1259–61.
- Kaluvarachchi DC, Colaizy TT, Pesce LM, Tansey M, Klein JM. Congenital hypothyroidism with delayed thyroid-stimulating hormone elevation in premature infants born at less than 30 weeks gestation. *J Perinatol*. 2017;37:277–82.
- Osborn DA, Hunt RW. Prophylactic postnatal thyroid hormones for prevention of morbidity and mortality in preterm infants. *Cochrane Database Syst Rev*. 2007. CD005948.

Raquel Yahyaoui<sup>a,b,\*</sup>, Rocío Jiménez-Machado<sup>a</sup>  
y Juan Pedro López Siguero<sup>b,c</sup>

<sup>a</sup> Laboratorio de Metabolopatías, Hospital Regional Universitario de Málaga, Málaga, España

<sup>b</sup> Instituto de Investigación Biomédica de Málaga (IBIMA), Málaga, España

<sup>c</sup> Sección de Endocrinología Pediátrica, Hospital Regional Universitario de Málaga, Málaga, España

\* Autor para correspondencia.

Correo electrónico: [raquelyahyaoui@gmail.com](mailto:raquelyahyaoui@gmail.com)  
(R. Yahyaoui).

<https://doi.org/10.1016/j.anpedi.2019.01.021>  
1695-4033/

© 2019 Publicado por Elsevier España, S.L.U. en nombre de Asociación Española de Pediatría. Este es un artículo Open Access bajo la licencia CC BY-NC-ND (<http://creativecommons.org/licenses/by-nc-nd/4.0/>).

## Fibrilación auricular. A propósito de 2 casos



### Atrial fibrillation. A presentation of 2 cases

Sr. Editor:

La fibrilación auricular (FA) representa una arritmia excepcional en la edad pediátrica, en ausencia de cardiopatía congénita compleja o cirugía cardíaca previa. Exponemos dos casos de FA paroxística de presentación en edades pediátricas, ambos sin patología cardíaca previa conocida, desencadenada por actividad deportiva intensa y con respuesta farmacológica favorable. Se realiza una revisión de la literatura respecto a esta entidad en Pediatría.

Adolescente varón de 14 años (caso 1) que acude a Urgencias por palpitaciones y sensación disneica de pocas horas de

evolución, posterior a realizar actividad física (arte marcial, deporte con componente estático alto y dinámico moderado). No presenta antecedentes patológicos relevantes, ni tratamiento farmacológico crónico. Padre afecto de FA idiopática.

Se realizan estudios complementarios, destacando un electrocardiograma (ECG) con ritmo irregular de complejos QRS estrechos a 80 latidos por minuto, y múltiples ondas f de baja amplitud compatible con FA (fig. 1). Presión arterial 122/71 mmHg. IMC <p95. Estudios de bioquímica plasmática normal sin diselectrolitemias; investigación de tóxicos en orina negativos; hormonas tiroideas normales. La ecocardiografía-Doppler descarta cardiopatía estructural, muestra aurículas y funciones sistodiastólicas ventriculares normales, sin trombos intracardiácos. Se detecta la presencia de vena cava superior izquierda (VCSI) persistente con moderada dilatación del seno coronario, confirmándose mediante la infusión de suero fisiológico agitado en la vena cefálica izquierda.

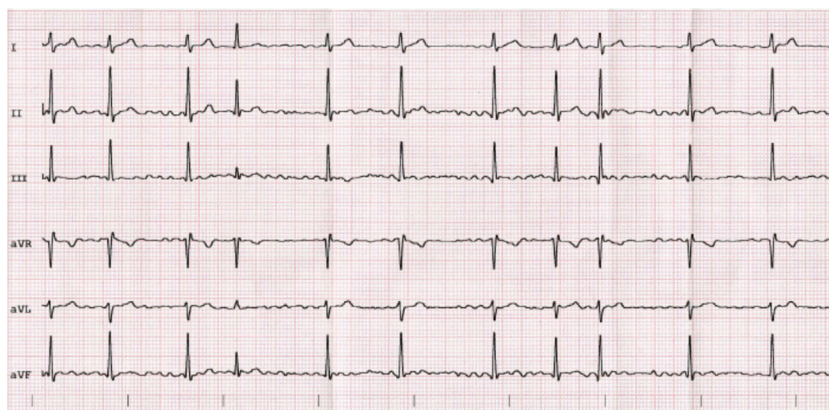


Figura 1 Electrocardiograma caso 1.

Se administra dosis de flecainida oral (2,5 mg/kg), consiguiéndose la cardioversión a ritmo sinusal. Posteriormente se instaura tratamiento de mantenimiento con flecainida.

A los 12 meses de seguimiento, y ante la ausencia de recaídas, se suspende el tratamiento antiarrítmico. La ergometría posterior muestra un ritmo cardíaco y presión arterial normales, tanto en esfuerzo máximo como en recuperación, sin sintomatología vagal asociada. Se halla asintomático a 9 meses de seguimiento.

Joven varón de 17 años (caso 2) remitido a Urgencias por presentar síncope posterior a esfuerzo (musculación, deporte con componente estático alto y dinámico moderado), con recuperación neurológica completa en pocos segundos y aparición inmediata de palpitaciones y sensación de taquicardia. Se monitoriza y se practica ECG completo, objetivando fibrilación auricular con FC ventriculares entre 110-120 latidos por minuto (fig. 2).

Se administra dosis de flecainida oral a 2,5 mg/kg, alcanzando la cardioversión a ritmo sinusal.

A la exploración física destaca un soplo sistólico eyectivo de baja intensidad en foco aórtico. IMC <p95. La ecocardiografía-Doppler revela una válvula aórtica bicúspide, con doble lesión valvular de grado ligero, patología no diagnosticada previamente. Las aurículas son de morfología normal, sin dilataciones. No se aprecian trombos intracardíacos.

No presenta antecedentes patológicos personales ni familiares relevantes, ni tratamiento farmacológico habitual. El cribado de tóxicos en orina es negativo, los electrolitos plasmáticos y hormonas tiroideas son normales.

Se mantiene el tratamiento farmacológico con flecainida durante 12 meses, sin recidivas de la arritmia a los 5 meses de seguimiento.

La fibrilación auricular aislada es una arritmia infrecuente en la edad pediátrica, especialmente en ausencia de cardiopatía orgánica, y con una fisiopatología probablemente multifactorial. Ambos casos expuestos corresponden a un primer episodio de FA, sin repercusión hemodinámica, en pacientes sin patología cardíaca previa conocida.

La VCSI persistente diagnosticada en el caso 1 se ha relacionado con el desarrollo de arritmias supraventriculares, entre ellas la FA. La radioablación por cateterismo de estas conexiones puede evitar recurrencias. Hsu et al. describen 5 casos de FA, en los cuales se demostró mediante estudio electrofisiológico el foco arritmogénico en VCSI persistente<sup>1,2</sup>.

A nuestro entender, no se ha descrito asociación entre FA y válvula aórtica bicúspide detectada en el caso 2; por tanto, la coexistencia de las dos patologías podría ser casual e independiente.

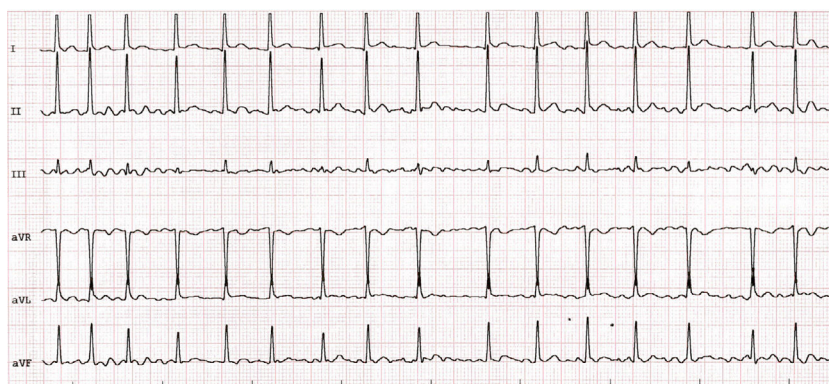


Figura 2 Electrocardiograma caso 2.

La práctica deportiva de alta intensidad puede inducir cambios eléctricos y estructurales a nivel auricular que favorecerían el mantenimiento de un episodio de FA. En ambos casos presentados existió asociación con actividad deportiva. También la contusión torácica con *commotio cordis* se ha relacionado con FA<sup>3</sup>.

Existen casos descritos de FA aislada familiar asociados a mutaciones genéticas que afectarían a múltiples canales iónicos, así como a hormonas circulantes como el péptido atrial natriurético. Sin embargo, el rendimiento de los test genéticos para este tipo de arritmia es actualmente incierto<sup>4,5</sup>. En este sentido, el diagnóstico de FA idiopática en el padre en el primer caso expuesto podría aumentar el riesgo de desarrollar FA. Asimismo, algunas sustancias de abuso, como el cannabis, son capaces de desencadenar FA. En nuestros pacientes se descartó el consumo de sustancias de abuso proaritmógenas.

En una serie de 1.750 casos de FA aislada en niños, únicamente se detectaron como factores de riesgo la obesidad con IMC >p95, el sexo masculino y la edad superior a 14 años<sup>6</sup>.

Actualmente no existe consenso respecto al tratamiento antiarrítmico de primera línea para FA en Pediatría. Sin embargo, los fármacos controladores de la frecuencia cardíaca (p.ej., betabloqueantes) son los más utilizados. En nuestros casos, se optó por administrar flecaínida con intención de conseguir la cardioversión. En caso de resistencia farmacológica, la cardioversión eléctrica y la radioablación de focos arritmogénicos auriculares serían alternativas efectivas<sup>6</sup>.

Finalmente, en ambos casos expuestos se desestimó la anticoagulación, dado el bajo riesgo trombotico y la cardioversión precoz de la arritmia. De todas formas, no existen guías para la indicación de tratamiento preventivo de accidentes vasculares cerebrales en esta población.

## Bibliografía

1. Hsu LF, Jaïs P, Keane D, Wharton JM, Deisenhofer I, Hocini M, et al. Atrial fibrillation originating from persistent left superior vena cava. *Circulation*. 2004;109:828–32.
2. Ozcan EE, Szeplaki G, Merkely B, Geller L. Isolation of persistent left superior vena cava during atrial fibrillation ablation. *Indian Pacing Electrophysiol J*. 2015;15:130–2.
3. Ota K, Bratincsak A. Atrial fibrillation induced by commotio cordis secondary to a blunt chest trauma in a teenage boy. *Pediatrics*. 2015;135:e199.
4. Oyen N, Rranthe MF, Carstensen L, Boyd HA, Olesen MS, Olesen SP, et al. Familial aggregation of lone atrial fibrillation in young persons. *J Am Coll Cardiol*. 2012;60:917–21.
5. Roberts JD, Gollob MH. Impact of genetic discoveries on the classification of lone atrial fibrillation. *J Am Coll Cardiol*. 2010;55:705–12.
6. El-Assaad I, al-Kindi SG, Saarel EV, Aziz PF. Lone pediatric atrial fibrillation in the United States: Analysis of over 1500 cases. *Pediatr Cardiol*. 2017;38:1004–9.

Marc Roguera Sopena\*, Laura Sabidó Sánchez, Roger Villuendas Sabaté y Ricardo del Alcázar Muñoz

*Hospital Germans Trias i Pujol, Badalona, Barcelona, España*

\* Autor para correspondencia.

Correo electrónico: [mroguera.germanstrias@gencat.cat](mailto:mroguera.germanstrias@gencat.cat) (M. Roguera Sopena).

<https://doi.org/10.1016/j.anpedi.2019.01.017>  
1695-4033/

© 2019 Publicado por Elsevier España, S.L.U. en nombre de Asociación Española de Pediatría. Este es un artículo Open Access bajo la licencia CC BY-NC-ND (<http://creativecommons.org/licenses/by-nc-nd/4.0/>).

## Malformación linfática mesentérica: una causa poco frecuente de abdomen agudo



### Mesenteric lymphatic malformation: A rare cause of an acute abdomen

Sr. Editor:

Las malformaciones linfáticas mesentéricas, también descritas previamente bajo el término de linfangiomas o higromas quísticos suponen una enfermedad infrecuente que engloba aquellas malformaciones derivadas de la proliferación de vasos linfáticos del mesenterio<sup>1</sup>. Afectan principalmente a pacientes menores de 5 años, y las localizaciones más frecuentes son cabeza, cuello y región axilar, representando la localización intraabdominal menos del 1-5%<sup>1-4</sup>. La presentación clínica varía dependiendo del tamaño y localización de la misma, desde la ausencia de sintomatología hasta la propia del abdomen agudo (dolor, distensión

abdominal, signos de irritación peritoneal)<sup>4,5</sup>. Pese a que recientemente han sido descritos tratamientos percutáneos mediante escleroterapia<sup>1</sup>, el tratamiento de elección sigue siendo la escisión completa quirúrgica<sup>3,4</sup>. Presentamos el manejo diagnóstico-terapéutico llevado a cabo en 2 casos de malformación linfática mesentérica diagnosticados y tratados en nuestra unidad.

### Caso A

Niño de 3 años de edad, sin antecedentes de interés, acude a urgencias por dolor abdominal difuso de 3 días de evolución, con defensa a la palpación en hemiabdomen izquierdo. Había sido valorado una semana antes por episodio clínico similar asociado a fiebre y vómitos, resuelto con tratamiento conservador. Se solicita radiografía de abdomen con efecto masa en hemiabdomen izquierdo y ecografía abdominal en la que se objetiva la existencia de una gran lesión quística intraabdominal (figs. 1A y B). Ante el empeoramiento clínico del paciente se realiza laparotomía exploradora,