



IMÁGENES EN PEDIATRÍA

Una presentación atípica de fístula perianal

An atypical presentation of a peri-anal fistula

Vanesa Villamil*, Eduardo Luis Pérez-Etchepare Figueroa, María Gema Barrientos Fernández y Mario Alberto Gómez Culebras

Servicio de Cirugía Pediátrica, Hospital Nuestra Señora de la Candelaria, Santa Cruz de Tenerife, Tenerife, España

Disponible en Internet el 21 de mayo de 2019

El absceso y/o fístula perianal en los niños es una de las enfermedades más habituales que se observan en los centros quirúrgicos pediátricos. La mayoría de los casos se diagnostican en varones menores de un año¹. Presentamos el caso de un paciente con sospecha de fístula perianal, siendo otro el diagnóstico definitivo.

Varón de 10 meses derivado desde otro centro por sospecha de fístula perianal. Antecedente de 2 infecciones urinarias. Además, refieren sus padres que de forma esporádica, al final de la micción, emite una gota de líquido transparente por el periné. A la exploración se observa pequeño orificio perianal en hora dos en posición de litotomía (fig. 1). La ecografía abdominal y del aparato urinario resultaron normales. La cistouretrografía miccional muestra uretra normal con uretra accesoria en «Y» con trayecto posterior, terminando en periné. La fistulografía confirma el trayecto de la uretra accesoria hacia uretra posterior (fig. 2). Con el diagnóstico de duplicación uretral se realiza una incisión en lambda perineal, previa cateterización de la uretra ortotópica con una sonda tipo Foley y heterotópica con un catéter de Fogarty bajo visión cistoscópica, observando el orificio uretral heterotópico que desemboca

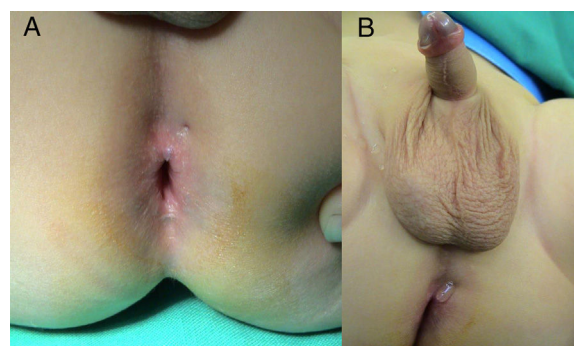


Figura 1 A) Inspección perianal en litotomía: orificio perianal en hora dos. B) Salida de líquido claro a través del orificio fistuloso.

lateral al *Verum montanum* (fig. 3). Finalmente se extirpa la uretra duplicada en su totalidad.

La duplicación uretral es una malformación congénita excepcional de predominio masculino². Generalmente cursa de forma asintomática, dado que la mayoría terminan en fondo ciego; aunque, dependiendo de la anatomía, el paciente presentará doble chorro miccional, infecciones de orina o incontinencia urinaria, entre otras³.

Ante la presencia de un orificio perianal, sin precedente de absceso, y por el cual se observa salida de líquido claro, se debe sospechar una duplicación uretral.

* Autor para correspondencia.

Correo electrónico: vanesa_villamil@yahoo.com.ar (V. Villamil).

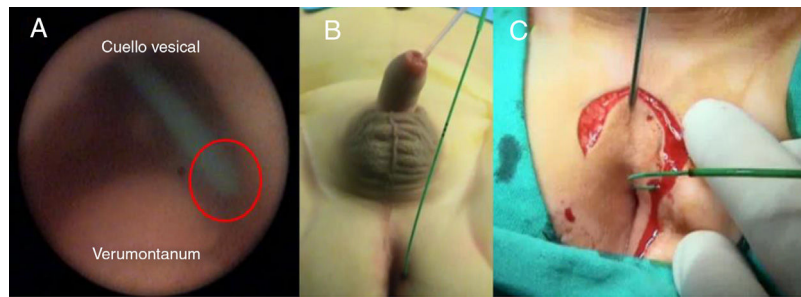


Figura 3 A) Cistoscopia: cateterización de la uretra duplicada. B) Sonda tipo Foley en uretra ortotópica y catéter de Fogarty a través de uretra heterotópica. C) Incisión en lambda perineal.

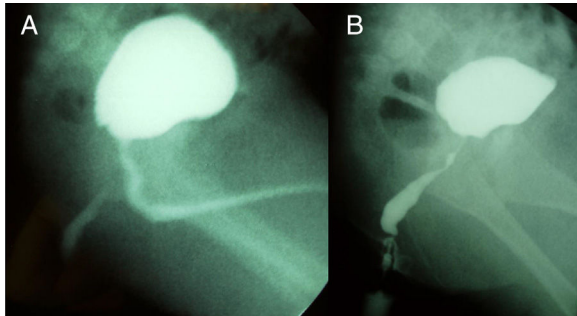


Figura 2 A) Cistouretrografía miccional: uretra normal y trayecto fistuloso entre uretra posterior y periné. B) Fistulografía: fístula uretral con dilatación en sus dos tercios finales.

Bibliografía

1. Festen C, van Harten H. Perianal abscess and fistula-in-ano in infants. *J Pediatr Surg.* 1998;33:711-3.
2. Lima M, Destro F, di Salvo N, Gargano T, Ruggeri G. Fate of males with urethral «Y-duplication»: 40-year long follow-up in 8 patients. *J Pediatr Surg.* 2017;52:1335-9.
3. Patel H, Watterson C, Chow JS. Case of urethral duplication seen by voiding urosonography. *Clin Imaging.* 2018;49:106-10.