



IMÁGENES EN PEDIATRÍA

Osteopoiquilia. A propósito de un caso[☆]

Osteopoikilosis. A case report

Cristina Sevilla Homedes*, Laura Armendariz Lacasa y María Josa Eritja



Servicio de Pediatría, Hospital de la Santa Creu i Sant Pau, Barcelona, España

Disponible en Internet el 30 de octubre de 2018

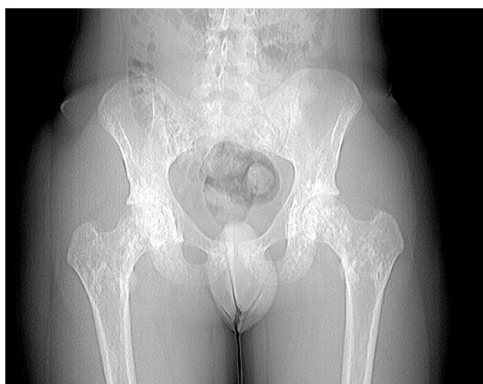


Figura 1 Radiografía de caderas.

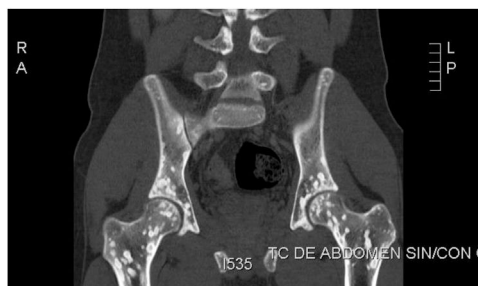

Figura 2 Tomografía computarizada.

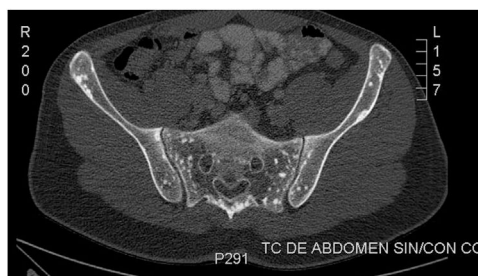

Figura 3 Tomografía computarizada.

Niño de 15 años presenta dolor en cadera derecha e impotencia funcional tras caída en bicicleta. Se realiza radiografía de caderas que no muestra fractura, pero se observa hallazgo radiológico accidental en articulación coxo-femoral (fig. 1).

Ante el desconocimiento de dichas lesiones óseas se realizó tomografía computarizada (figs. 2 y 3) y gammagrafía ósea para descartar otras lesiones osteocondensantes.

[☆] Presentación previa en congreso SEUP. Osteopoiquilia, una entidad desconocida. Valencia.

* Autor para correspondencia.

Correo electrónico: cristinasevillah@gmail.com
(C. Sevilla Homedes).

La osteopoiquilia (descrita en 1915 por Albers-Schönberg)¹ es una displasia ósea benigna y asintomática rara que se incluye dentro de las displasias óseas esclerosantes. Presenta una prevalencia de aproximadamente uno por cada 50.000 pacientes y tiene un carácter hereditario

autosómico dominante con penetrancia variable. La edad de aparición es variable. El diagnóstico de esta se realiza mayoritariamente de forma casual.

Puede asociarse a alteraciones cutáneas; la más común es la dermatofibrosis lenticular diseminada. Dicha asociación forma el síndrome de Buschke-Ollendörff².

Radiológicamente se observan áreas pequeñas y esclerosadas múltiples redondeadas radiodensas en hueso trabecular, sin afectar la cortical ósea. Dichas áreas son paralelas al eje longitudinal del hueso. Las localizaciones más frecuentes son epífisis y metáfisis de huesos largos y hueso esponjoso de carpo y tarso³.

La gammagrafía ósea no muestra enfermedad, lo que resulta útil en el diagnóstico diferencial con otras lesiones osteocondensantes.

Conocer una entidad poco frecuente como es la osteopoiquilosis, aunque con imágenes radiológicas muy

características puede evitar realizar exploraciones complementarias innecesarias en busca de otras enfermedades.

Bibliografía

1. Negui RS, Manchanda KL, Sanga S, Chand S, Goswami G. Osteopoiquilosis - Spotted bone disease. *Med J Armed Forces India*. 2013;69:196-8.
2. Alonso-Escalante JC, Zamora-Estrada E, Esquivel-Solís F. Osteopoiquilosis: reporte de un caso y revisión bibliográfica. *Acta Méd Costarric*. 2012;54:122-4 exactitud de los datos. Gracias.
3. Khot R, Sikarwar JS, Gupta RP, Sharma GL. Osteopoiquilosis: A case report. *Ind J Radiol Imag*. 2005;4:453-4.