

Utilidad de la PET/TAC en el diagnóstico de la arteritis de Takayasu de segmento corto^{☆,☆☆}



Usefulness of the PET/CT scan in the diagnosis of short-segment Takayasu arteritis

Sr. Editor:

La arteritis de Takayasu es una vasculitis inflamatoria, granulomatosa, crónica, de etiología autoinmune, que afecta a grandes vasos y que puede conducir al desarrollo de estenosis/oclusión o formación de aneurismas¹. Su incidencia es de 1,2-2,6/millón de habitantes¹, por lo que puede representar la tercera vasculitis en frecuencia en pediatría, tras la púrpura de Schönlein-Henoch y la enfermedad de Kawasaki. Suele comenzar en la edad adulta, con un pico de incidencia alrededor de los 25-30 años².

Presentamos el caso de una paciente cuya enfermedad reunió una serie de características inusuales incluyendo su corta edad, el escaso tiempo de evolución de la enfermedad, la reducida longitud del segmento aórtico afectado y la realización del diagnóstico durante el periodo inflamatorio; resaltando la gran utilidad de la PET/TAC que permitió realizar un diagnóstico precoz.

Niña de 5 años sin antecedentes de interés traída a urgencias por dolor abdominal periumbilical, intermitente, intenso, de 2 semanas de evolución y asociado a fiebre de hasta 38 °C sin otra sintomatología acompañante. Sus constantes incluyendo la TA en los 4 miembros y exploración general fueron normales. No presentaba soplos cardiacos ni

abdominales, siendo los pulsos carotídeos, axilares, antecubitales, inguinales y poplíteos normales.

En la analítica presentaba anemia microcítica (Hb 10g/dl, VCM 68) con leucocitosis (13.000/mm³, 74% neutrófilos) y elevación de la proteína C reactiva (PCR) hasta 18,4 mg/dl con función hepática y renal normales. El exudado faríngeo, sistemático de orina, radiografía de tórax y ecografía abdominal fueron normales. Dada la persistencia de la clínica y la elevación de la PCR (hasta 32 mg/dl) se realizó TAC abdominal que demostró engrosamiento parietal periaórtico entre la salida del tronco celíaco (TC) y el tercio proximal de arteria mesentérica superior (AMS) compatible con periaortitis (fig. 1), motivo por el que fue derivada a nuestro centro.

Se solicitaron hemo y coprocultivos, serologías (lúes, CMV, *Mycoplasma*, *Parvovirus*), Mantoux, estudio de autoinmunidad (ANA, ENA, factor reumatoide, anticuerpos anti-PR3 y anti-MPO), cuantificación de inmunoglobulinas —incluyendo IgG4— y de complemento, resultando todo normal o negativo. Las evaluaciones cardiológica y oftalmológica fueron normales. Se realizó eco-doppler abdominal, que confirmó los hallazgos encontrados en la TAC; y ecografía de troncos supraaórticos que fue normal. Dada la reducida extensión de la periaortitis y la ausencia de estenosis se solicitó una PET/TAC donde se observaron depósitos parcheados en la pared de la aorta torácica descendente con SUVmáx 4,11 e incremento difuso de 2,3 cm de longitud en aorta abdominal con SUVmáx 4,03 compatibles con actividad inflamatoria vascular (fig. 1).

La paciente fue diagnosticada de arteritis de Takayasu tipo III. Se inició tratamiento con esteroides, primero intravenosos y después orales, y metotrexato, con rápida

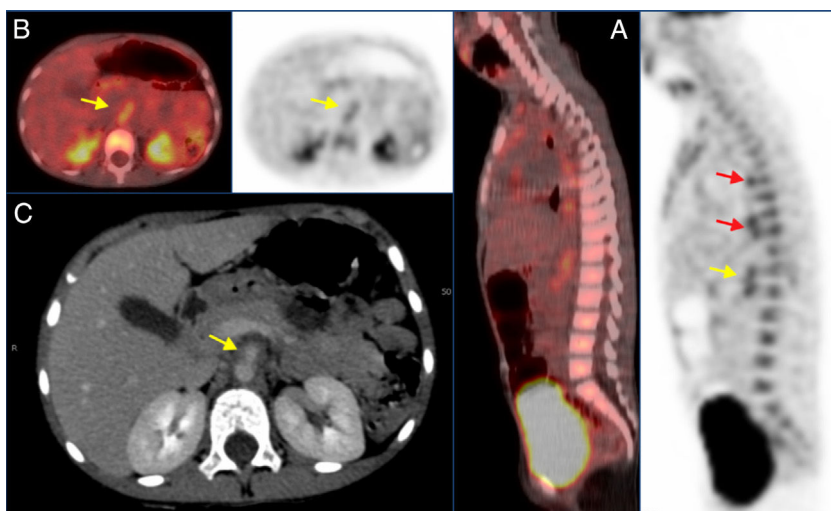


Figura 1 Imágenes de la PET/TAC y la TAC. A) Corte sagital de las imágenes de la PET/TAC y la TAC que muestran aumento de la captación en las paredes de la aorta torácica (flechas rojas) y de la arteria mesentérica superior (flecha amarilla). B) Corte axial de las imágenes de la PET/TAC y la TAC que muestran aumento de la captación localizado en las paredes de la arteria mesentérica superior con SUVmáx de 4.03 (flechas amarillas). C) Corte axial de la imagen de TAC donde se observa un adelgazamiento de las paredes de la porción proximal de la arteria mesentérica superior (flecha amarilla).

[☆] Presentación previa en congresos.

^{☆☆} Presentación póster en el 65 Congreso de la Asociación Española de Pediatría, Santiago de Compostela, 1 al 3 de junio de 2017.

Tabla 1 Criterios de clasificación de la arteritis de Takayasu propuestos por la Liga Europea contra las Enfermedades Reumáticas (EULAR), la Organización Internacional de Ensayos en Reumatología Pediátrica (PRINTO) y la Sociedad Europea de Reumatología Pediátrica (PReS)

Criterio mandatorio	Criterios adicionales
Alteraciones angiográficas (por angiografía convencional, tomografía computarizada o resonancia magnética) de la aorta o de sus ramas principales y de las arterias pulmonares incluyendo aneurismas/dilataciones, estenosis, oclusiones o engrosamientos parietales; los cambios son generalmente focales o segmentarios	Pulso arterial periférico disminuido/ausente y/o claudicación de extremidades Discrepancias en la tensión arterial sistólica (TAS) tomada en los 4 miembros con TAS >10 mmHg en cualquier miembro Soplos o frémitos palpables sobre cualquiera de los grandes vasos Hipertensión arterial (tensión arterial sistólica o diastólica superior al percentil 95 para talla) Elevación de reactantes de fase aguda (VSG >20 mm o la PCR superior al valor de referencia superior de cada laboratorio)

Requiere la presencia del criterio mandatorio y además uno de los criterios adicionales que se exponen.

Fuente: Ozen et al.⁴.

resolución del dolor y disminución de la PCR. Al mes, dada la persistencia de la PCR elevada, se inició tratamiento con infliximab con muy buena respuesta. Actualmente tiene 7 años, está asintomática, los eco-doppler seriados han demostrado resolución del engrosamiento aórtico y tanto el control con angioresonancia como la PCR se mantienen normales.

La sintomatología de la arteritis de Takayasu se divide en 2 fases. La fase inflamatoria inicial cursa con síntomas inespecíficos intermitentes (fiebre, anorexia, sudoración nocturna, pérdida de peso,...) durante meses o años. Se sigue de una fase estenótica que se manifiesta como cefalea, accidentes isquémicos cerebrales, hipertensión, claudicación intermitente de miembros superiores o inferiores, etc. La escasa especificidad de los síntomas iniciales explica el retraso diagnóstico medio de 11 meses comunicado en pediatría³. En la infancia, los territorios más afectados son las arterias renales y la aorta abdominal³.

En 2010 se publicaron los nuevos criterios de clasificación, que no diagnósticos, de varias vasculitis pediátricas, incluyendo los de la arteritis de Takayasu⁴ (tabla 1).

Aunque clásicamente el diagnóstico se ha basado en la angiografía, la PET/TAC ha demostrado una elevada sensibilidad y especificidad⁵, máxime en pacientes en fase pre-estenótica o con afectación de un segmento aórtico pequeño, como era nuestro caso. La angioresonancia es de gran utilidad, pero tiene limitaciones en pacientes pediátricos⁶ (mayor frecuencia cardiaca, menor volumen de contraste al ser este peso-dependiente, movimientos respiratorios durante la sedación), máxime cuando no existe obstrucción; su capacidad de definición anatómica es grande, pero aporta escasa información sobre la actividad inflamatoria.

El tratamiento se basa en la administración de corticoides, inmunosupresores (metotrexato, azatioprina) y fármacos biológicos (anti-TNF o, más recientemente anti-IL6).

Se debe considerar el diagnóstico de arteritis de Takayasu en pacientes con fiebre prolongada o recurrente, dolor abdominal intermitente, hipertensión o focalidad neurológica que asocien elevación de reactantes de fase

aguda sin causa aparente. Un diagnóstico precoz permite la rápida instauración del tratamiento y evitar la progresión de la enfermedad a estadios irreversibles.

Bibliografía

1. Eleftheriou D, Varnier G, Dolezalova P, McMahon AM, Al-Obaidi M, Brogan PA. Takayasu arteritis in childhood: Retrospective experience from a tertiary referral centre in the United Kingdom. *Arthritis Res Ther*. 2015;17:36.
2. Watanabe Y, Miyata T, Tanemoto K. New TA features: Age and Sex Specificity Observed From Cross-Country Research in Japan. *Circulation*. 2015;132:1701-9.
3. Goel R, Kumar TS, Danda D, Joseph G, Jeyaseelan V, Surin AK, et al. Childhood Takayasu Arteritis. *J Rheumatol*. 2014;41:1183-9.
4. Ozen S, Pistorio A, Iusan SM, Bakkaloglu A, Herlin T, Brik R, et al. EULAR/PRINTO/PRES criteria for Henoch-Schönlein purpura, childhood polyarteritis nodosa, childhood Wegener's granulomatosis and childhood Takayasu arteritis: Ankara 2008. Part II: final classification criteria. *Ann Rheum Dis*. 2010;69:798-806.
5. Slart RHJA, Glaudemans AWJM, Chareonthaitawee P, Treglia G, Besson FL, Bley TA, et al. FDG-PET/CT(A) imaging in large vessel vasculitis and polymyalgia rheumatica: Joint procedural recommendation of the EANM, SNMMI and the PET Interest Group (PIG), and endorsed by the ASNC. *Eur J Nucl Med Mol Imaging*. 2018;45:1250-69.
6. Krishnamurthy R, Bahouth SM, Muthupillai R. 4D Contrast-enhanced MR Angiography with the keyhole technique in children: Technique and clinical applications. *Radiographics*. 2016;36:523-37.

Rocío Pastor Martínez^{a,*}, Miguel Gallardo Padilla^b, Lorena Patricia Peña González^b, Adolfo Gómez Grande^c y Jaime de Inocencio Arocena^{d,e}

^a Servicio de Pediatría, Hospital Universitario 12 de Octubre, Madrid, España

^b Servicio de Pediatría, Hospital Universitario Infanta Elena, Valdemoro, Madrid, España

^c Servicio de Medicina Nuclear, Hospital Universitario 12 de Octubre, Madrid, España

^d *Unidad de Reumatología Pediátrica, Servicio de Pediatría, Hospital Universitario 12 de Octubre, Madrid, España*

^e *Departamento de Pediatría, Universidad Complutense de Madrid, Madrid, España*

* Autor para correspondencia.

Correo electrónico: rociopmartinez@gmail.com
(R. Pastor Martínez).

<https://doi.org/10.1016/j.anpedi.2018.09.007>
1695-4033/

© 2018 Publicado por Elsevier España, S.L.U. en nombre de Asociación Española de Pediatría. Este es un artículo Open Access bajo la licencia CC BY-NC-ND (<http://creativecommons.org/licenses/by-nc-nd/4.0/>).