

Tabla 2 Resumen de las principales variables recogidas en el grupo de pacientes sin ERC

Paciente	Edad actual	Sexo	Dgt. prenatal	Genética	Afectación hepática	Tamaño renal	HTA	Proteinuria	Trasplante
1	0,8	M	Sí	—	No	↑	No	Sí	—
2	9	F	No	—	Fibrosis hepática + HTP	↑	Sí (2 antiHT)	Sí	—
3	4	M	Sí	—	No	Normal	No	No	—
4	23	M	No	—	Fibrosis hepática	↑	Sí (1 antiHT)	Sí	—
5	18	M	Sí	—	No	Normal	Sí (1 antiHT)	No	—
6	16	M	No	—	No	↑	No	Sí	—

antiHT: fármaco antihipertensivo; Dgt. prenatal: diagnóstico prenatal; Edad actual: años de edad en el momento en el que se desarrolla el estudio; ERC: enfermedad renal crónica; F: femenino
HTA: hipertensión arterial; HTP: hipertensión portal; M: masculino.

Bibliografía

- Melchionda S, Palladino T, Castellana S, Giordano M, Benetti E, de Bonis P, et al. Expanding the mutation spectrum in 130 probands with ARPKD: Identification of 62 novel PKHD1 mutations by sanger sequencing and MLPA analysis. *J Hum Genet.* 2016;61: 811–21.
- Guay-Woodford LM. Autosomal recessive polycystic kidney disease: the prototype of the hepato-renal fibrocystic diseases. *J Pediatr Genet.* 2014;3:89–101.
- Guay-Woodford L. Other cystic diseases. En: Johnson R, Feehally J, editores. *Comprehensive clinical nephrology.* 4th ed. London: Mosby; 2010. p. 543–59.
- Guay-Woodford LM, Desmond RA. Autosomal recessive polycystic kidney disease: The clinical experience in North America. *Pediatrics.* 2003;111:1072–80.
- Hoyer PF. Clinical manifestations of autosomal recessive polycystic kidney disease. *Curr Opin Pediatr.* 2015;27: 186–92.

- Liebau MC, Serra AL. Looking at the (w)hole: Magnet resonance imaging in polycystic kidney disease. *Pediatr Nephrol.* 2013;28:1771–3.

Alba Rubio San Simón*, Tania Carbayo Jiménez, Julia Vara Martín, Clara Alonso Díaz y Mar Espino Hernández
Hospital Universitario 12 de Octubre, Madrid, España

* Autor para correspondencia.

Correo electrónico: arubiosansimon@gmail.com
(A. Rubio San Simón).

<https://doi.org/10.1016/j.anpedi.2018.09.004>
1695-4033/

© 2019 Asociación Española de Pediatría. Publicado por Elsevier España, S.L.U. Este es un artículo Open Access bajo la licencia CC BY-NC-ND (<http://creativecommons.org/licenses/by-nc-nd/4.0/>).

¿Cómo tratamos el hemangioendotelioma kaposiforme?



How do we treat Kaposiform Haemangioendothelioma?

Sr. Editor:

El hemangioendotelioma kaposiforme (HEK) es un tumor vascular infrecuente, no metastatizante, aunque con carácter localmente infiltrativo, que puede llegar a comprometer la vida. Su diagnóstico se fundamenta en las pruebas de imagen y la anatomía patológica. Suele presentarse como lesión única en el retroperitoneo o en el tejido subcutáneo y en un 30% de los casos se encuentra asociado a un síndrome de Kassabach-Merrit (KMS), coagulopatía que representa la complicación más grave del HEK. La Sociedad Española de Hematología y Oncología Pediátrica propone la resección quirúrgica como tratamiento electivo, pero la afectación de estructuras vitales suele imposibilitar dicha opción. En

estos casos se recomienda el uso de antiagregación y corticosteroides sistémicos como primer escalón terapéutico y reservar la vincristina, ciclofosfamida, interferón-alfa u otros citostáticos para casos refractarios¹.

Se presentan 3 casos de HEK correspondientes a la casuística de la última década en un hospital terciario, uno de los cuales se trata de una paciente afecta de drepanocitosis, asociación actualmente no descrita.

Recién nacida a término (caso 1) con tumoración cervical congénita de coloración violácea, consistencia dura y extensión desde la zona retroauricular izquierda hasta el borde preauricular derecho (fig. 1). La RM confirma el diagnóstico de HEK (fig. 2). Presenta trombocitopenia (25.000/dl) y elevación de D-dímeros (3.000 mcg/l), sugestivos de KMS asociado. Inicia tratamiento con metilprednisolona, antiagregación y vincristina, con mejoría transitoria. Posteriormente se produce un descenso de la cifra de plaquetas hasta 5.000/dl en el contexto de una enterocolitis necrotizante. Se decide asociar ciclofosfamida seguido de sirolimus por falta de respuesta, tras lo que se constata disminución paulatina del tamaño tumoral y normalización de paráme-

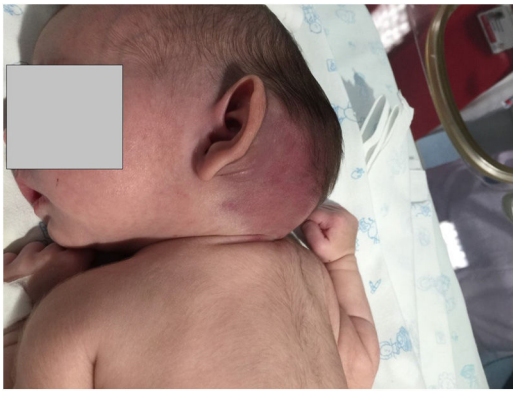

Figura 1 Tumoración cervical congénita de coloración violácea.

tros analíticos. Se realizó resección quirúrgica a los 13 meses de vida. A los 22 meses de vida mantiene buena evolución sin recidiva.

Niña de 2 años (caso 2) consulta por la detección de una masa abdominal en el transcurso de un síndrome febril. La ecografía, RM y biopsia confirman el diagnóstico de HEK circunscrito a la musculatura de la pared abdominal derecha, inicialmente sin alteraciones analíticas sugestivas de KMS. Se inicia metilprednisona, pero ante falta de respuesta tras 3 semanas se sustituye por vincristina. Tras la quinta dosis se evidencia trombocitopenia (3.000/dl) y elevación de D-dímeros (12.400 mcg/l) compatible con KMS. Tras mejoría analítica se procede a la embolización intraarterial tumoral por radiología intervencionista con escasa respuesta. Dada la regular evolución se suspende vincristina y se inicia everolimus, logrando disminución del tamaño tumoral. Se procede a su resección a los 4 años de vida. Actualmente tiene 6 años y se encuentra libre de enfermedad.

Lactante de 7 meses (caso 3) afecta de drepanocitosis con hallazgo de masa en el miembro superior izquierdo de consistencia pétreo, adherida a planos profundos. Tras 3 meses de seguimiento con sospecha de crisis venooclusiva se produce aumento de tamaño, por lo que se realiza biopsia que confirma el diagnóstico de HEK. A pesar de la normalidad analítica inicial, presenta en ese momento trombocitopenia

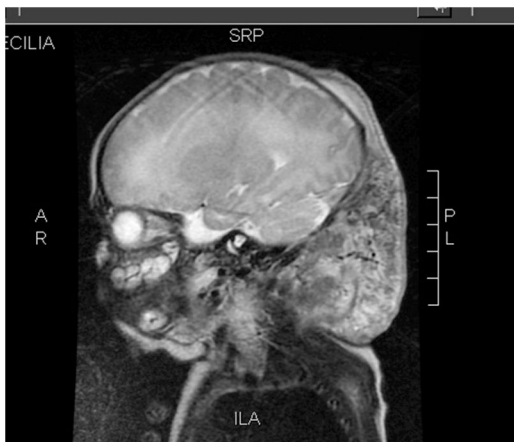

Figura 2 RM. Lesión hiperintensa y heterogénea en secuencia T2.

brusca (26.000/dl) y elevación de D-dímeros (4.430 mcg/l), lo que sugiere KMS. Se inicia tratamiento con vincristina, apreciando disminución del tamaño tumoral y normalización analítica. Tras la séptima dosis sufre un deterioro brusco y acude a urgencias en situación de parada cardiorrespiratoria. Presenta marcada esplenomegalia que sugiere un secuestro esplénico secundario a su enfermedad de base. Tras fracaso de las maniobras de RCP avanzada se certifica el exitus de la paciente.

En los casos expuestos se constata el manejo tan dispar de esta enfermedad. Además, dada la escasa incidencia, la literatura se resume a serie de casos clínicos. Por tanto, se pone de manifiesto la necesidad de pautas actualizadas que incluyan nuevas alternativas de tratamiento. Los corticosteroides no han sido evaluados en ensayos clínicos y la mayoría de publicaciones reportan respuesta parcial o inefectiva en monoterapia. La embolización tumoral selectiva parece producir una mejoría transitoria en el tamaño tumoral y en la cifra de plaquetas, por lo que podría indicarse en caso de situaciones graves como complemento al tratamiento médico. La resección quirúrgica total cuando es factible suele ser el tratamiento más efectivo. En algunos casos la vincristina ha logrado la desaparición tumoral y la normalización analítica². El propranolol también parece tener su papel en el manejo del HEK, aunque los resultados son discordantes^{3,4}. Existen ensayos en curso y series de casos clínicos acerca del uso de sirolimus, así como otros inhibidores de mTOR que muestran resultados prometedores^{5,6} y que en algunos centros se emplean como primera línea de tratamiento. Aunque se trate de una tarea dificultosa por la rareza del HEK, parece clara la necesidad de estudios comparativos entre los tratamientos actuales y las nuevas líneas de tratamiento planteadas, con el fin de actualizar las guías de actuación terapéutica.

Bibliografía

1. López Almaraz R, López Gutiérrez JC, Belendez Bieler C, Herrero Hernández, Mateos González ME, Ramírez Villar G. Tumores vasculares en la infancia. *An Pediatr (Barc)*. 2010;72:143.
2. Garcia-Monaco R, Giachetti A, Peralta O, Napoli N, Lobos P, Gioseffi L, et al. Kaposiform hemangioendothelioma with Kasabach-Merritt phenomenon: Successful treatment with embolization and vincristine in two newborns. *J Vasc Interv Radiol*. 2012;23:417-22.
3. Filippi L, Tamburini A, Berti E, Perrone A, Defilippi C, Favre C, et al. Successful propranolol treatment of a kaposiform hemangioendothelioma apparently resistant to propranolol. *Pediatr Blood Cancer*. 2016;63:1290-2.
4. Chiu Y, Drolet B, Blei F, Carcao M, Fangusaro J, Kelly M, et al. Variable response to propranolol treatment of kaposiform hemangioendothelioma, tufted angioma, and Kasabach-Merritt phenomenon. *Pediatr Blood Cancer*. 2012;59:934-8.
5. Lackner H, Karastaneva A, Schwinger W, Benesch M, Sovinz P, Seidel M, et al. Sirolimus for the treatment of children with various complicated vascular anomalies. *Eur J Pediatr*. 2015;174:1579-84.
6. Uno T, Ito S, Nakazawa A, Miyazaki O, Mori T, Terashima K. Successful treatment of kaposiform hemangioendothelioma with everolimus. *Pediatr Blood Cancer*. 2014;62:536-8.

Sergi Huerta-Calpe^{a,*}, Alejandro Pinilla-González^a, Antonio Juan Ribelles^b, Javier Gómez-Chacón Villalba^c y Santiago Pérez-Tarazona^d

^a Servicio de Pediatría, Hospital la Fe, Valencia, España

^b Sección de Hemato-Oncología Infantil, Hospital la Fe, Valencia, España

^c Servicio de Cirugía Pediátrica, Hospital la Fe, Valencia, España

^d Servicio de Neonatología, Hospital la Fe, Valencia, España

* Autor para correspondencia.

Correo electrónico: huerta_sercal@gva.es

(S. Huerta-Calpe).

<https://doi.org/10.1016/j.anpedi.2018.09.002>
1695-4033/

© 2018 Asociación Española de Pediatría. Publicado por Elsevier España, S.L.U. Este es un artículo Open Access bajo la licencia CC BY-NC-ND (<http://creativecommons.org/licenses/by-nc-nd/4.0/>).

Hemocromatosis neonatal. Diez años en un cambio de paradigma



Neonatal haemochromatosis: 10 years into a paradigm shift

Sr. Editor:

La hemocromatosis neonatal (HN) es la causa más frecuente de fallo hepático agudo en el periodo neonatal¹. Los descubrimientos recientes sobre su etiopatogenia han provocado un cambio radical en su manejo y pronóstico^{1,2}. En el 95% de los casos, la etiología es un proceso gestacional aloinmune^{1,3}. La presentación clínica de la HN es muy variable e inespecífica. La presentación clásica incluye hipoglucemia, ictericia y coagulopatía. El diagnóstico definitivo viene dado por la demostración del acúmulo de hierro en los tejidos extrahepáticos⁴ (mediante biopsia o RMN). La demostración inmunohistoquímica del daño hepático mediado por el complemento es definitorio de enfermedad hepática aloinmune gestacional (GALD)². Con el tratamiento clásico (quelantes del hierro y antioxidantes) la supervivencia era menor del 20% y generalmente era preciso el trasplante hepático¹. Los nuevos tratamientos (exanguinotransfusión y administración de gammaglobulinas intravenosas) han mejorado la supervivencia sin trasplante a un 75%⁵. El cambio más relevante es la posibilidad de realizar una prevención prenatal (inmunoglobulinas intravenosas durante el embarazo), con una eficacia cercana al 100%⁶, cuando se ha confirmado previamente el diagnóstico de GALD.

El objetivo de esta revisión es analizar nuestra casuística durante 10 años y evaluar el impacto de los cambios recientes en términos de evolución y supervivencia. Se realizó un estudio descriptivo retrospectivo revisando los casos diagnosticados de HN entre enero de 2005 y diciembre de 2014 en nuestro centro. Se recogieron datos de edad gestacional, peso al nacimiento, antecedentes familiares y obstétricos (incluyendo ecografías prenatales), clínica y momento del inicio, clínica a lo largo de la evolución, alteraciones analíticas, pruebas de imagen, asociación con otras enfermedades, hallazgos en la anatomía patológica, tiempo que transcurre hasta llegar al diagnóstico, tratamiento recibido y evolución posterior.

Se recopilaron 6 casos de HN en los últimos 10 años (4 mujeres y 2 varones). No había antecedentes familiares de interés. Se trataba de madres sanas, todas excepto una con gestaciones previas, y 3 de ellas con abortos previos.

En 4 casos se objetivó oligohidramnios y en 3 retraso del crecimiento intrauterino. Tres de los pacientes nacieron prematuros y otros 3 fueron pequeños para la edad gestacional.

La forma de presentación fue muy variable. Tres pacientes iniciaron la clínica en las primeras 24 h con ictericia, presentando una evolución progresiva del fallo hepático. Otro ingresó en la UCI neonatal por prematuridad extrema y a los 12 días de vida presentó hepatomegalia y colestasis; evolucionando a fallo hepático progresivo. Otro ingresó por diagnóstico prenatal de cardiopatía congénita y rasgos dismórficos y en las primeras horas presentó *shock* refractario de origen no aclarado, oligoanuria y fallo hepático. El último presentó *shock* refractario y fallo multiorgánico desde el nacimiento, con una evolución rápida y fatal, siendo exitus en 5 días. Todos los pacientes presentaron insuficiencia renal. Dos pacientes asociaron hipotiroidismo y uno de ellos presentó insuficiencia pancreática. Todos presentaron anemia, 4 trombocitopenia y uno pancitopenia. La elevación de las transaminasas fue moderada. Todos presentaron coagulopatía, colestasis, hipoalbuminemia, aumento ferritinemia, sideremia, saturación de transferrina y alfafetoproteína. La ecografía abdominal fue inicialmente normal en 4 casos, apareciendo alteraciones posteriormente. A 4 pacientes se les realizó RMN, evidenciándose depósitos de hierro en el hígado y páncreas.

El diagnóstico se realizó en 5 pacientes mediante biopsia hepática (fig. 1) y de mucosa oral, en el 6.º mediante necropsia. En un paciente se realizó estudio inmunohistoquímico, siendo positivo.

En cuanto al tratamiento, en 3 pacientes se realizó exanguinotransfusión y en 2 de ellos se administraron gammaglobulinas. Tres recibieron tratamiento con antioxidantes y quelantes de hierro. En todos los casos hubo

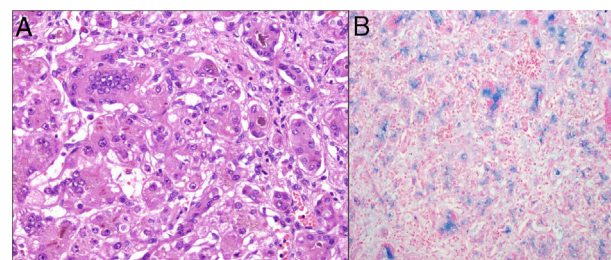


Figura 1 A) Tinción hematoxilina-eosina. Hepatitis giganto-celular con fibrosis abundante y colestasis. B) Tinción de Perls. Depósitos de hierro en hígado.