



IMÁGENES EN PEDIATRÍA

Síndrome de arlequín secundario a neuroblastoma

Harlequin syndrome secondary to a neuroblastoma

Silvia López Iniesta*, María del Cañizo Moreira, María Tasso Cereceda y Carlos Esquembre Menor

Unidad de Oncología Infantil, Hospital General Universitario, Alicante, España

Disponible en Internet el 13 de julio de 2018

Lactante diagnosticado al mes de vida de neuroblastoma MS, localizado en mediastino posterior derecho con extensión a canal medular (D2-D5) (fig. 1) y metástasis hepáticas. Como complicaciones presentó síndrome de vena cava inferior secundario a hepatomegalia masiva, y parálisis flácida de miembros inferiores. Recibió tratamiento quimioterápico según el protocolo europeo LINES, con respuesta completa tumoral y mejoría progresiva de sus complicaciones. No precisó cirugía. Asintomático tras finalizar el tratamiento.

Al año y medio de vida, coincidiendo con un aumento de la actividad física por deambulación autónoma, los padres refieren enrojecimiento y sudoración hemifacial y en hemicuerpo superior izquierdo. La clínica aparece tras la realización de actividad física moderada durante el juego (figs. 2 y 3). Se realiza una reevaluación completa con resonancia magnética (RM) cervicotorácica que no muestra recurrencia de su enfermedad. En ecografía Doppler cervical tampoco se objetivan datos de trombosis.

El síndrome del arlequín es un trastorno poco frecuente del sistema nervioso autónomo, debido a una denervación de las fibras simpáticas vasomotoras cutáneas faciales (D2-D3)¹. La extensión a D1 puede asociar síndrome de Horner, y a D4-D5, afectación del tronco superior². El síndrome puede

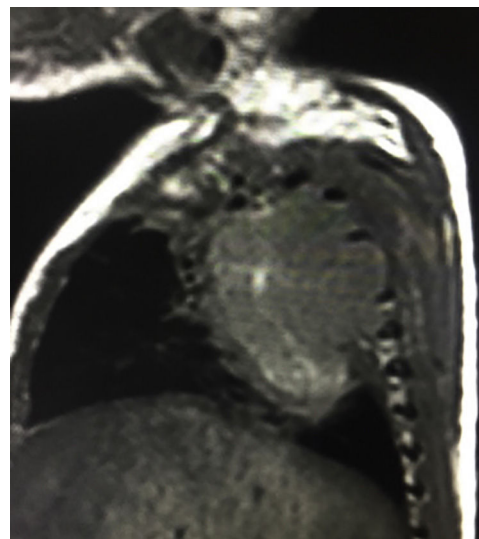


Figura 1 Masa en mediastino posterior paravertebral derecho de 5,5 × 4,6 × 4 cm (L × T × AP) con extensión a canal intraespinal desde D2 a D5.

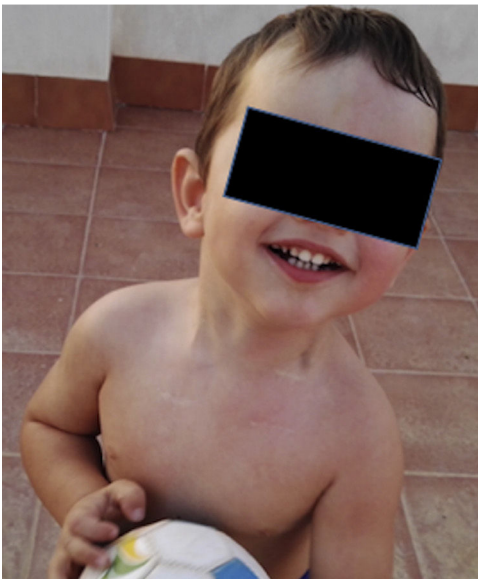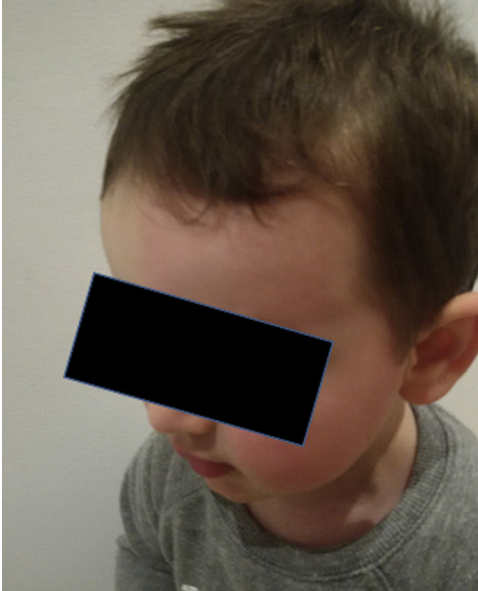ser primario o secundario a anomalías estructurales, causa más reportada en niños³.

La manifestación clínica es más evidente tras la realización de ejercicio intenso, que evidencia rubor y sudoración facial en una hemicara, con anhidrosis y ausencia de enrojecimiento facial en el lado homolateral a la lesión². En

* Autor para correspondencia.

Correo electrónico: silviaoncologia@gmail.com
(S. López Iniesta).

nuestro caso, la etiología más probable es la afectación residual de las fibras preganglionares D2-D5, secundaria a antecedente de infiltración por neuroblastoma.



Figuras 2 y 3 Enrojecimiento facial unilateral y de hemitórax superior izquierdo tras la realización de ejercicio.

Agradecimientos

A las personas que han colaborado en la realización de esta revisión y a los padres que han autorizado la publicación del caso.

Bibliografía

1. Algahtani H, Shirah B, Algahtani R, Alkahtani A. Idiopathic harlequin syndrome manifesting during exercise: A case report and review of the literature. *Case Rep Med.* 2017;2017:2–5.
2. Vidal Esteban A, Natera-de Benito D, Martínez Sánchez D, Reche Sainz A, Rodríguez Díaz MR, Alfaro Iznola CM, et al. Congenital Harlequin syndrome as an isolated phenomenon: A case report and review of the literature. *Eur J Paediatr Neurol.* 2016;20:426–30.
3. Kim JY, Lee MS, Kim SY, Kim HJ, Lee SJ, You CW. A pediatric case of idiopathic Harlequin syndrome. *Korean J Pediatr.* 2016;59 Suppl. 1:125–8.