

de EAG<sup>5</sup>. Es importante también destacar que el índice de sospecha de osteomielitis en estos casos debe ser elevado, ya que la exploración física puede ser anodina y los marcadores inflamatorios estar dentro de la normalidad<sup>6</sup>.

El esquema antibiótico en las formas diseminadas es discutido, aunque en general se recomiendan entre 2 y 6 semanas dependiendo de la extensión<sup>1</sup>. En nuestros casos se utilizó terapia conjugada con RIF/DOX, antibióticos que han demostrado un control adecuado de la bacteria. En resumen, presentamos dos casos de EAG diseminada que respondieron al tratamiento antibiótico, enfatizando la importancia de una buena anamnesis, indagando en los antecedentes epidemiológicos, así como una exploración física minuciosa, para valorar la EAG como posible diagnóstico y evitar otros estudios innecesarios de FOD.

## Bibliografía

1. Florin TA, Zaoutis TE, Zaoutis LB. Beyond cat scratch disease: Widening spectrum of *Bartonella henselae* infection. *Pediatrics*. 2008;121:e1413–25.
2. Windsor JJ. Cat-scratch disease: Epidemiology, aetiology and treatment. *Br J Biomed Sci*. 2001;58:101–10.
3. Arisoy ES, Correa AG, Wagner ML, Kaplan SL. Hepatosplenic cat-scratch disease in children: Selected clinical features and treatment. *Clin Infect Dis*. 1999;28:778–84.

4. Gracia MJ, Marcen JM, Pinal R, Calvete C, Rodes D. Prevalence of *Rickettsia* and *Bartonella* species in Spanish cats and their fleas. *J Vector Ecol*. 2015;40:233–9.
5. Krasowska-Kwiecien A, Gozdzik J, Wozniak M, Czogala W. Ultrasound imaging as the basis of a clinical diagnosis of systemic bartonellosis in a patient after bone marrow transplantation. A case report. *J Ultrason*. 2016;16:204–9.
6. Lafenetre M, Herbigneaux RM, Michoud M, Descours G, Debillon T. Osteomyelitis in cat scratch disease: A case report and literature review [Article in French]. *Arch Pediatr*. 2016;23:188–91.

Estefania Maiques-Tobias<sup>a</sup>, Cristina Tomatis-Souverbielle<sup>b</sup>, Joshua Watson<sup>b</sup>, Octavio Ramilo<sup>b</sup> y Asunción Mejias<sup>b,\*</sup>

<sup>a</sup> Unidad de Infectología Pediátrica, Hospital Universitario Doctor Peset, Valencia, España

<sup>b</sup> Infectious Diseases, Nationwide Children's Hospital (NCH), Columbus, Ohio, EE.UU.

\* Autor para correspondencia.

Correo electrónico: [Asuncion.Mejias@nationwidechildrens.org](mailto:Asuncion.Mejias@nationwidechildrens.org) (A. Mejias).

<https://doi.org/10.1016/j.anpedi.2018.06.002>  
1695-4033/

© 2018 Asociación Española de Pediatría. Publicado por Elsevier España, S.L.U. Este es un artículo Open Access bajo la licencia CC BY-NC-ND (<http://creativecommons.org/licenses/by-nc-nd/4.0/>).

## ¿Es la transmisión vertical de *Chlamydia trachomatis* un problema poco reconocido en España?☆



## Is the vertical transmission of *Chlamydia trachomatis* a little known problem in Spain?

Sr. Editor:

La infección por *Chlamydia trachomatis* es un importante problema de salud pública mundial y la principal causa bacteriana de infecciones de transmisión sexual. La infección puede transmitirse a través del canal del parto, pudiendo ocasionar nasofaringitis y/o conjuntivitis neonatal (habitualmente 5-12 días tras el parto), así como neumonía en los 3 primeros meses de vida<sup>1,2</sup>. El diagnóstico etiológico de estas infecciones es importante, porque la sintomatología no se diferencia de la causada por otros microorganismos y los tratamientos que no incluyan un macrólido pueden no ser eficaces frente a *C. trachomatis*. El objetivo del presente trabajo fue investigar la tasa de transmisión perinatal de la infección por *C. trachomatis*.

Entre octubre/2010 y septiembre/2015 se estudió prospectivamente, mediante una técnica de amplificación de ácidos nucleicos (TAAN) en tiempo real (Cobas<sup>®</sup> 4800 CT/NG, Roche), la presencia de *C. trachomatis* en 103 hijos de madres infectadas, detectadas en un cribado puerperal realizado en el Hospital Universitario Donostia (HUD)<sup>3</sup>. Este estudio de investigación fue aprobado por el Comité de Ética del HUD (acta 9/2010). Los niños, como todos los recién nacidos en el HUD, recibieron profilaxis ocular neonatal con pomada oftálmica de tobramicina hasta octubre de 2013 o hidrocloreuro de clortetraciclina con posterioridad. La transmisión vertical en el neonato se evaluó 7-10 días tras el parto mediante una exploración física y la obtención de exudado faríngeo, suplementado con exudado conjuntival en el último año del estudio y en los casos con sospecha de conjuntivitis. Los neonatos infectados fueron tratados por vía oral con eritromicina 14 días mientras estuvo la formulación disponible en el hospital o con posterioridad azitromicina 3 días. Se realizó seguimiento clínico durante 3 meses (instrucción a los padres para acudir a la consulta en caso de aparición de síntomas de conjuntivitis, neumonía o nasofaringitis, y confirmación de la ausencia de síntomas telefónicamente al finalizar el periodo).

Se constató transmisión vertical en 11 (10,7%) niños (5 varones, 6 mujeres), distribuidos uniformemente en el período de estudio. El porcentaje ascendió al 15,5% (11/71) excluyendo los nacidos por cesárea y/o de madres que recibieron tratamiento antibiótico en las 48 h preparto (tabla 1). *C. trachomatis* se detectó en el 8,7% de las muestras faríngeas (9/103) y el 17,6% (6/34) de las conjuntivales (p=0,15). Siete niños infectados estaban asintomáticos y

☆ Presentación previa en reuniones, congresos o simposios: XIX Congreso Nacional de la Sociedad Española de Enfermedades Infecciosas y Microbiología Clínica (Sevilla, 28-30 mayo de 2015); Reunión Científica de la Sociedad Vasco-Navarra de Pediatría, V Memorial Profesor Juan Rodríguez Soriano (San Sebastián, 16 octubre de 2015).

**Tabla 1** Características clínicas en la transmisión vertical de *Chlamydia trachomatis*: 103 casos de exposición (octubre/2010-septiembre/2015)

Características clínicas	Transmisión vertical (%)	Valor de p (test de Fisher)
<b>Antibióterapia parto<sup>a</sup></b>		0,03*
Sí	0/30 (0)	
No	11/73 (15,1)	
<b>Parto</b>		0,35
Cesárea	0/13 (0)	
Vaginal	11/90 (12,2)	
<b>Semana gestacional</b>		1
< 35	0/4 (0)	
≥ 35	11/99 (11,1)	
<b>Peso recién nacido</b>		0,60
< 2.500 g	0/7 (0)	
≥ 2.500 g	11/96 (11,5)	
<b>Edad puérperas</b>		0,35
< 25	6/42 (14,3)	
≥ 25	5/61 (8,2)	
<b>Primípara</b>		0,45
Sí	4/53 (7,6)	
No	7/80 (8,8)	
<b>Parto fórceps/ventosa</b>		1
Sí	1/11 (9,1)	
No	10/92 (10,9)	
<b>Profilaxis ocular neonatal</b>		1
Tobramicina	8/72 (11,1)	
Tetraciclina	3/31 (9,7)	

<sup>a</sup> Betalactámico (penicilina o amoxicilina/clavulánico) < 48 h parto (colonización con *Streptococcus agalactiae*, cesáreas u otras causas de fiebre intraparto).

\* p = 0,11 si se excluyen partos por cesárea (0/20 vs. 11/59).

4 (3,9% del total de vigilados) presentaban conjuntivitis, en un caso asociada a cuadro catarral. Todos los casos recibieron tratamiento antibiótico (7 eritromicina, 4 azitromicina), resolviéndose la infección tempranamente en 7/8 que acudieron al control microbiológico a los 15 días; en otro caso, la

detección de *C. trachomatis* y la sintomatología (conjuntivitis) persistió durante 2 meses, por inadecuada dispensación del tratamiento por los padres.

En Europa, la información existente sobre la transmisión vertical de *C. trachomatis* es escasa e inexistente en España. En Alemania, empleando el cultivo como método diagnóstico y excluyendo nacidos por cesárea e hijos de madres con tratamiento antibiótico parto se describió una tasa de *ophthalmia neonatorum* por *C. trachomatis* del 15,2% (15/230) en niños que recibieron profilaxis antibiótica tópica conjuntival<sup>5</sup>. Pocas publicaciones recientes han investigado la transmisión perinatal de *C. trachomatis* mediante TAAN, refiriéndose tasas de transmisión más elevadas (24-75%), pero difícilmente comparables por el diferente diseño de los estudios (tabla 2). En España, asumiendo una prevalencia de infección por *C. trachomatis* en puérperas del 1%<sup>3</sup> y con una tasa de transmisión vertical del 10,7%, estimamos 446 casos/año de neonatos infectados (área naso-faríngeo-conjuntival) en función de los nacidos en 2015 (<http://www.ine.es/prensa/np980.pdf>), cifra que ascendería a ≈ 750 si se hubiera realizado a los neonatos sistemáticamente frotis faríngeo y conjuntival.

La rápida detección y tratamiento de los niños infectados pudo evitar el desarrollo de otros casos de conjuntivitis e infección respiratoria posterior. Es de destacar que en el presente estudio todos los niños habían recibido la profilaxis ocular neonatal inmediatamente tras el parto. Aunque esta maniobra probablemente contribuyó a reducir la transmisión vertical de *C. trachomatis*, su eficacia es parcial<sup>4</sup>, y menor que frente a *Neisseria gonorrhoeae*. Además, el riesgo de *ophthalmia neonatorum* debida a *C. trachomatis* es actualmente mayor que a *N. gonorrhoeae* al ser una infección también más frecuente en las gestantes<sup>3,5</sup>. Por todo esto, algunos países recomiendan realizar un cribado de la infección en gestantes (debiéndose definir la población diana según la prevalencia de la infección por edad) y tratar a las infectadas, siendo controvertida la profilaxis neonatal<sup>1,3,6</sup>. El cribado gestacional permitiría la prevención de las complicaciones en la mujer (enfermedad inflamatoria pélvica, esterilidad...) y reducir la carga de enfermedad neonatal, ya que la infección materna sería controlada antes del parto.

En conclusión, en función de los datos de este trabajo estimamos que en España un mínimo de 1/1.000 neonatos

**Tabla 2** Estudios de transmisión perinatal de *Chlamydia trachomatis* empleando técnicas moleculares de detección

Autor (cita), país, periodo de estudio	Muestra	Transmisión perinatal (%) <sup>a</sup>
Yu et al. (Curr Microbiol. 2009;58:315-320), China, Abr/03-Feb/04	Nasofaríngeo	8/33 (24,2): 6/9 (66,7) en parto vaginal y 2/24 (8,3) en cesáreas
Chojnacka et al. (Ginecol Pol. 2012;83:116-121), Polonia, 2004-2009	Nasofaríngeo y conjuntiva	6/8 (75), partos < 34 semanas de gestación
Justel et al. (Emerg Infect Dis. 2015;21:471-473), Angola, Dic/11-Feb/12	Conjuntiva	4/8 (50)

<sup>a</sup> Profilaxis ocular neonatal desconocida en los 3 estudios.

es infectado por *C. trachomatis* en el parto, a pesar del empleo sistemático de la profilaxis ocular neonatal.

## Financiación

Este estudio fue parcialmente financiado con una beca del Fondo de Investigación Sanitaria (FIS PI10/02191).

## Bibliografía

1. Workowski KA, Bolan GA. Centers for Disease Control and Prevention Sexually transmitted diseases treatment guidelines, 2015. *MMWR Recomm Rep.* 2015;64:1–137.
2. Martins J, Ribeiro Luis C, Correia de Aguiar T, Garrote Marcos JM, João Rocha Brito M. *Chlamydia trachomatis* infection in the first year of life. *An Pediatr (Barc).* 2011;74:298–302.
3. Piñeiro L, Lekuona A, Cilla G, Lasa I, Martínez-Gallardo LP, Korta J, et al. Prevalence of *Chlamydia trachomatis* infection in parturient women in Gipuzkoa Northern Spain. *Springerplus.* 2016;5:566.
4. Hammerschlag MR, Cummings C, Roblin PM, Williams TH, Delke I. Efficacy of neonatal ocular prophylaxis for the prevention of chlamydial and gonococcal conjunctivitis. *N Engl J Med.* 1989;320:769–72.
5. Peuchant O, Le Roy C, Desveaux C, Paris A, Asselineau J, Maldonado C, et al. Screening for *Chlamydia trachomatis*, *Neisseria gonorrhoeae*, and *Mycoplasma genitalium* should it be integrated into routine pregnancy care in French young pregnant women? *Diagn Microbiol Infect Dis.* 2015;82:14–9.

6. Hammerschlag MR, Smith-Norowitz T, Kohlhoff SA. Keeping an Eye on *Chlamydia* and *Gonorrhea* Conjunctivitis in Infants in the United States, 2010-2015. *Sex Transm Dis.* 2017;44:577.

Luis Piñeiro<sup>a,\*</sup>, Javier Korta-Murua<sup>b,d</sup>,  
Sheila López-Cuesta<sup>b</sup>, Izaskun Lasa<sup>c</sup> y Gustavo Cilla<sup>a</sup>

<sup>a</sup> Servicio de Microbiología, Hospital Universitario Donostia-Instituto BioDonostia, San Sebastián, Guipúzcoa, España

<sup>b</sup> Servicio de Pediatría, Hospital Universitario Donostia-Instituto BioDonostia, San Sebastián, Guipúzcoa, España

<sup>c</sup> Servicio de Ginecología, Hospital Universitario Donostia-Instituto BioDonostia, San Sebastián, Guipúzcoa, España

<sup>d</sup> Departamento de Pediatría, Facultad de Medicina, EHU-UPV, San Sebastián, Guipúzcoa, España

\* Autor para correspondencia.

Correo electrónico:

luisdario.pineirovazquez@osakidetza.eus (L. Piñeiro).

<https://doi.org/10.1016/j.anpedi.2018.05.015>  
1695-4033/

© 2018 Asociación Española de Pediatría. Publicado por Elsevier España, S.L.U. Este es un artículo Open Access bajo la licencia CC BY-NC-ND (<http://creativecommons.org/licenses/by-nc-nd/4.0/>).

## Diagnóstico de 3 casos de cáncer de tiroides en un año



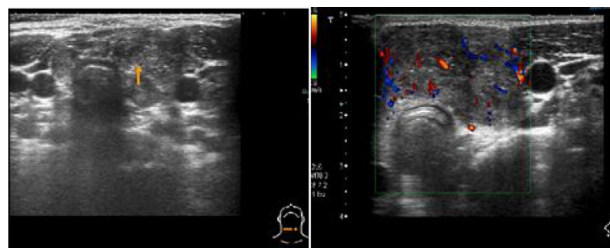
## Diagnosis Of Three Cases Of Thyroid Cancer In One Year

Sr. Editor:

Siendo el tumor endocrino más frecuente, el carcinoma de tiroides es muy raro en la infancia. El 90% es cáncer diferenciado de tiroides (CDT). Las segundas neoplasias tiroideas son las más frecuentes en niños que recibieron radioterapia cráneo-cervical. El Registro Español de Tumores Infantiles (RETI-SEHOP) entre 1980-2013 reveló una incidencia de 3-4 casos/10<sup>6</sup>, similar a la de la International Agency for Research on Cancer (ACCIS) europea. Además, señala un incremento de la incidencia anual también observado en EE. UU.<sup>1</sup> La principal forma de presentación es como nódulo tiroideo o linfadenopatía regional. En comparación con adultos, suele diagnosticarse con mayor extensión, metástasis en ganglios cervicales y a distancia (pulmón), y presenta mayores tasas de recurrencia<sup>2</sup>. El tratamiento clásico era la tiroidectomía total, escisión de metástasis locorregionales, administración de I<sup>131</sup> y terapia supresora de TSH con lo que se conseguían altas tasas de curación. Sin embargo, estudios de seguimiento a largo plazo muestran un aumento de mortalidad en supervivientes debido a segundas neoplasias en aquellos que recibieron radioterapia<sup>3</sup>. Por su baja incidencia, no se han realizado estudios para optimizar el tratamiento que se basa en análisis retrospectivos y, más

recientemente, en la guía de 2015 de la American Thyroid Association (ATA)<sup>4</sup>.

Presentamos a 3 pacientes diagnosticados de CDT tipo papilar durante el año 2011. Todos se presentaron como nódulo tiroideo o adenopatías cervicales patológicas. No presentaban ningún factor de riesgo ni antecedentes familiares de CDT. Se realizó ecografía cervical con hallazgos de malignidad (fig. 1). La punción aspiración con aguja fina (PAAF) de las lesiones fue compatible con carcinoma papilar con afectación ganglionar en los 3 casos. No hubo alteraciones analíticas. Se realizó tiroidectomía total con vaciamiento ganglionar (compartimento central y lateral). Se inició tratamiento supresor de TSH con levotiroxina. Como complicación posquirúrgica, presentaron un hipoparatiroidismo inmediato. Posteriormente, previa suspensión



**Figura 1** Paciente número 1. Hallazgos ecográficos de malignidad: nódulo sólido tiroideo en lóbulo izquierdo e istmo (0,18 × 0,37 × 0,4 mm), heterogéneo, hipocogénico, de márgenes mal definidos, con microcalcificaciones. En el estudio Doppler, aumento del flujo intranodular.