



IMÁGENES EN PEDIATRÍA

## Seno dérmico lumbar: consecuencias de un retraso diagnóstico

### Lumbar dermal sinus: Consequences of a delayed diagnosis

Patricia Puerta Roldán<sup>a,\*</sup>, Antonio Guillén Quesada<sup>a</sup>, Marta Gómez-Chiari<sup>b</sup>  
y Enrique Ferrer Rodríguez<sup>a</sup>

<sup>a</sup> Servicio de Neurocirugía, Hospital Sant Joan de Déu, Esplugues de Llobregat, Barcelona, España

<sup>b</sup> Servicio de Diagnóstico por la Imagen, Hospital Sant Joan de Déu, Esplugues de Llobregat, Barcelona, España

Niño de 2 años que presenta cuadro de fiebre, retención urinaria e imposibilidad para deambular de 3 días de evolución. La exploración física revela hoyuelo dérmico lumbar asociado a hipertriosis (fig. 1), paraparesia 2/5 y abolición de reflejo anal. En RM de columna se aprecia extenso absceso epidural D1-S4 y seno dérmico espinal (SDE) asociado a quiste dermoide intradural (fig. 2). Se realiza doble laminoplastia (dorsal y lumbar) con evacuación del absceso y exéresis del SDE y quiste dermoide. El cultivo microbiológico revela infección por *Bacteroides fragilis*. Se completan 4 semanas de tratamiento antibiótico con vancomicina y metronidazol, y 2 más con amoxicilina-clavulánico, siendo satisfactoria la evolución clínico-radiológica (fig. 3).

El SDE es un tipo de disrafia espinal oculta, con una incidencia estimada de 1/2.500 nacidos vivos. Se trata de un tracto tubular revestido por células epiteliales, generalmente localizado a nivel lumbar o lumbosacro. En el 60% de los casos termina a nivel intradural<sup>1</sup>. Los estigmas cutáneos más frecuentemente asociados a ellos son hoyuelos dérmicos, hipertriosis, alteraciones de la pigmentación y lipomas<sup>2</sup>. En el caso de que el hoyuelo dérmico esté situado por encima del pliegue glúteo o acompañado de un segundo estigma cutáneo, se recomienda realización de

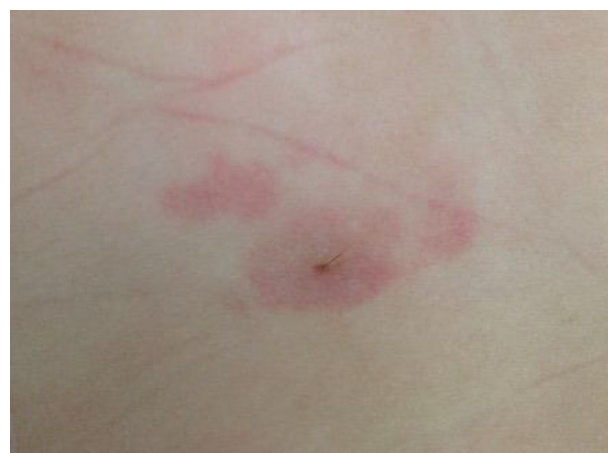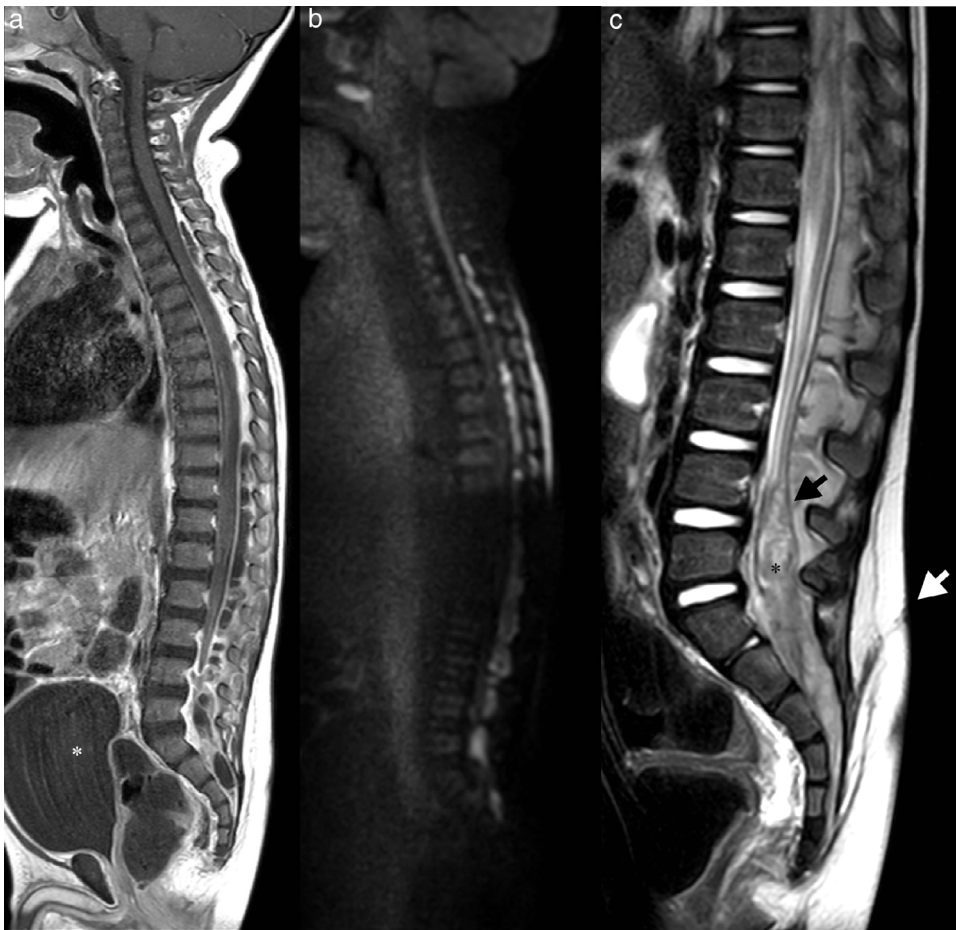


Figura 1 Imagen fotográfica de la región lumbosacra del paciente.

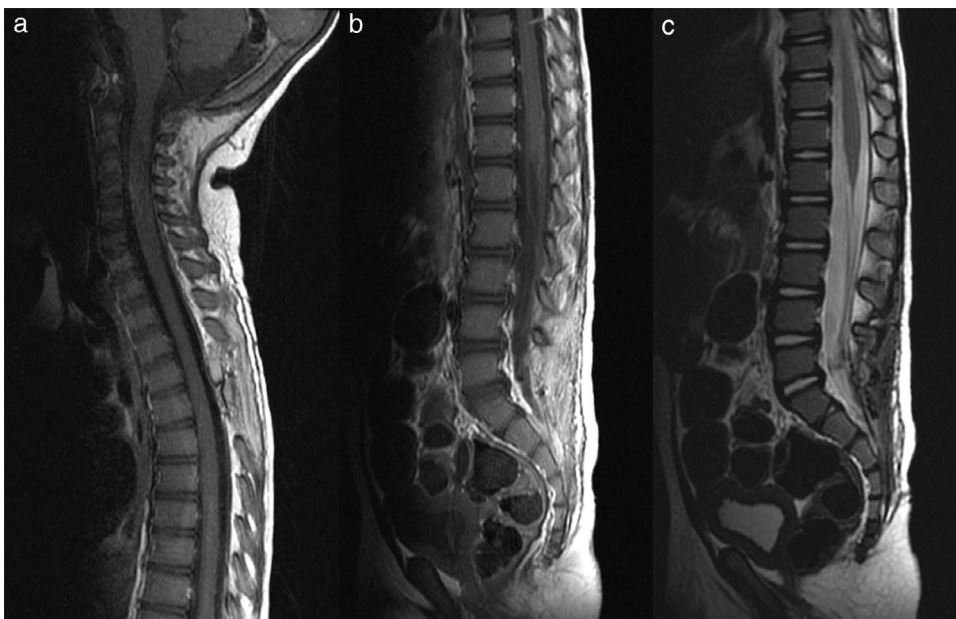
RM de columna. Por el contrario, si el hoyuelo está situado por debajo del pliegue glúteo (más sugestivo de seno sacrocóxico que de seno dérmico auténtico<sup>3</sup>), está indicada la realización de una ecografía de canal vertebral. No son infrecuentes las complicaciones neurológicas o infecciosas, de ahí la importancia de diagnosticarlos y tratarlos precozmente.

\* Autor para correspondencia.

Correo electrónico: [ppuerta@hsjdbcn.org](mailto:ppuerta@hsjdbcn.org) (P. Puerta Roldán).



**Figura 2** RM de columna completa en plano sagital: a) Secuencia T1-contraste que muestra un absceso epidural posterior con compresión medular y distensión vesical (\*blanco); b) Secuencia difusión que pone de manifiesto restricción en la colección epidural; c) Secuencia T2 que muestra seno dérmico (flecha blanca), duramadre (flecha negra) y quiste dermoide intradural (\*negro).



**Figura 3** RM posquirúrgica de columna en plano sagital: a y b) Secuencia T1-contraste donde se observan cambios posquirúrgicos y resolución del absceso epidural; c) Secuencia T2 que muestra exéresis completa del seno dérmico y quiste dermoide.

**Bibliografía**

1. Radmanesh F, Nejat F, El Khashab M. Dermal sinus tract of the spine. *Childs Nerv Syst.* 2010;26:349–57.
2. Elton S, Oakes WJ. Dermal sinus tracts of the spine. *Neurosurg Focus.* 2001;10:e4.
3. Martínez-Lage JF, Villarejo-Ortega FJ, Galarza M, Felipe-Murcia M, Almagro MJ. Coccygeal dermal sinus: Clinical relevance and management. *An Pediatr (Barc).* 2010;73:352–6.