

IMÁGENES EN PEDIATRÍA

## Disfagia y anemia. Síndrome de Plummer-Vinson

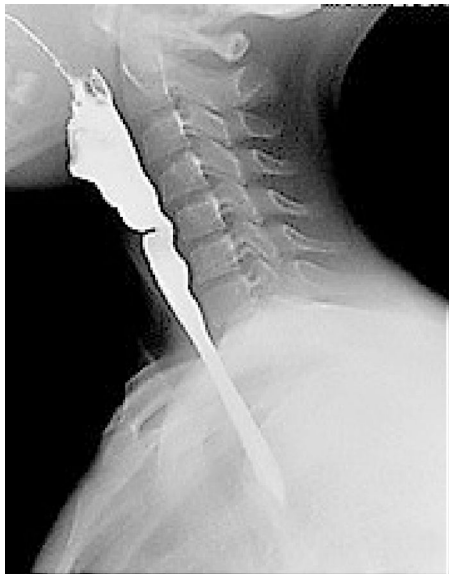### Dysphagia and Anemia. Plummer-Vinson syndrome



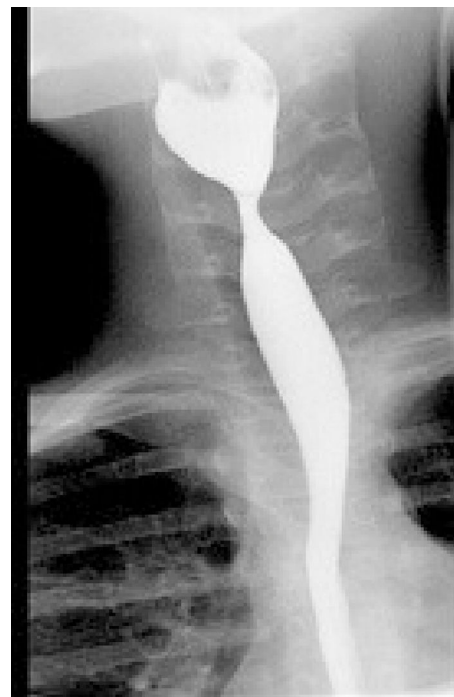Ydenice de la Rosa Mordán\*, Gloria Rodrigo García, Carmen Miranda Cid y Natalia Alonso Pérez

Servicio de Digestivo, Hospital Infanta Cristina, Madrid, España

La disfagia es la dificultad para tragar alimentos. Dentro de sus causas se encuentran las estenosis congénitas, la esofagitis eosinofílica, la acalasia, la estenosis péptica y el síndrome de Plummer-Vinson.



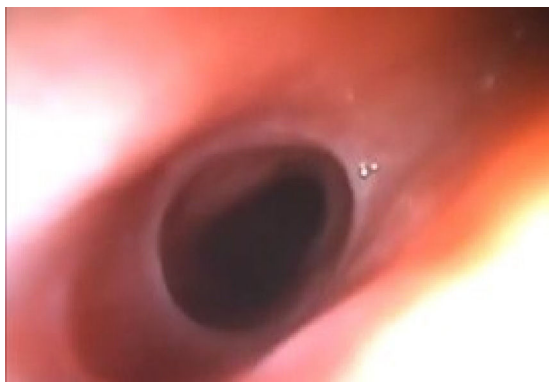
**Figura 1** Tránsito digestivo superior (lateral): se observa estrechamiento en el tercio.



**Figura 2** Tránsito digestivo superior (AP): se observa estrechamiento en el tercio esofágico.

\* Autor para correspondencia.  
Correo electrónico: [ydenice26@hotmail.com](mailto:ydenice26@hotmail.com)  
(Y. de la Rosa Mordán).

Presentamos el caso de una niña de 11 años con historia de 6 meses de evolución de disfagia progresiva a sólidos. En la analítica se observa una hemoglobina de 8,8g/dl, con volumen corpuscular medio de 62,2 fL y una ferritina < 6 ng/ml. El tránsito esofágico demostró un



**Figura 3** Endoscopia: buen paso del endoscopio. Se visualiza la membrana.

estrechamiento en el tercio esofágico superior compatible con una membrana (figs. 1 y 2).

Con la sospecha de síndrome de Plummer-Vinson inicia tratamiento con hierro oral tras lo cual se observa normalización progresiva de la hemoglobina y ferritina. Sin problemas en la deglución y sin disfagia. El segundo tránsito esofágico tras 4 meses de tratamiento mostraba la membrana esofágica superior sin cambios respecto a estudio previo. Se realizó endoscopia alta (fig. 3) tras terminar

tratamiento con hierro en la que se observa la membrana, con buen paso del endoscopio. Actualmente se encuentra asintomática.

El síndrome de Plummer-Vinson se caracteriza por la clásica tríada de disfagia, anemia por déficit de hierro y una membrana en la parte proximal del esófago<sup>1</sup>.

Es un cuadro poco frecuente en pediatría, suele resolverse con tratamiento con hierro oral, pero no es infrecuente que se necesiten dilataciones endoscópicas para su tratamiento<sup>2</sup>. El pronóstico es bueno. Se ha descrito riesgo de carcinoma de células escamosas de esófago que empeora el pronóstico, por lo que debe realizarse seguimiento estrecho<sup>3</sup>.

## Bibliografía

1. Dinler G, Tander B, Kalayci AG, Rizalar R. SPlummer-Vinson syndrome in a 15-year-old boy. *Turk J Pediatr.* 2009;51:384-6.
2. Butori M, Mahmoudi S, Dugelay-Ecochard E, Belarbi N, Bellaïche M, Hugot JP, et al. Plummer-Vinson syndrome in children. *J Pediatr Gastroenterol Nutr.* 2015;61:547-52.
3. López Rodríguez MJ, Robledo andrés P, Amarilla Jiménez A, Roncero Maillo M, López Lafuente A, Arroyo Carrera I. Sideropenic dysphagia in an adolescent. *J Pediatr Gastroenterol Nutr.* 2002;34:87-90.