



IMÁGENES EN PEDIATRÍA

## Manifestaciones cutáneas en lactante con síndrome de hiper-IgE



### Cutaneous manifestations in an infant with hyper-IgE syndrome

Sandra Peña-López<sup>a</sup>, Benigno Monteagudo<sup>a,\*</sup>, Beatriz Fernández-Jorge<sup>a</sup>  
y Manuel Emilio García-Fernández<sup>b</sup>

<sup>a</sup> Servicio de Dermatología, Complejo Hospitalario Universitario de Ferrol, Xerencia de Xestión Integrada de Ferrol, SERGAS, Ferrol, La Coruña, España

<sup>b</sup> Servicio de Pediatría, Complejo Hospitalario Universitario de Ferrol, Xerencia de Xestión Integrada de Ferrol, SERGAS, Ferrol, La Coruña, España

Disponible en Internet el 24 de abril de 2018

Una lactante de 40 días presenta desde el tercer día de vida placas eritematodescamativas, costras y lesiones pápulo-pustulosas en área facial, mitad superior de tronco y zona proximal de extremidades superiores (fig. 1). El frotis de una pústula mostró células epiteliales, polimorfonucleares y eosinófilos, y el cultivo *Staphylococcus aureus*.

La biopsia corial había confirmado que era portador de la mutación en heterocigosis en el gen STAT3 (003150:c.1139+3A<C). Padre, tía paterna y su hermana padecen síndrome de hiper-IgE (HIES) con la misma mutación.

Con el diagnóstico de rash y foliculitis por *S. aureus* en contexto de AD-HIES pautamos antibioterapia oral y tópica.

El HIES es una inmunodeficiencia primaria infrecuente, cuya forma autosómica dominante está caracterizada por

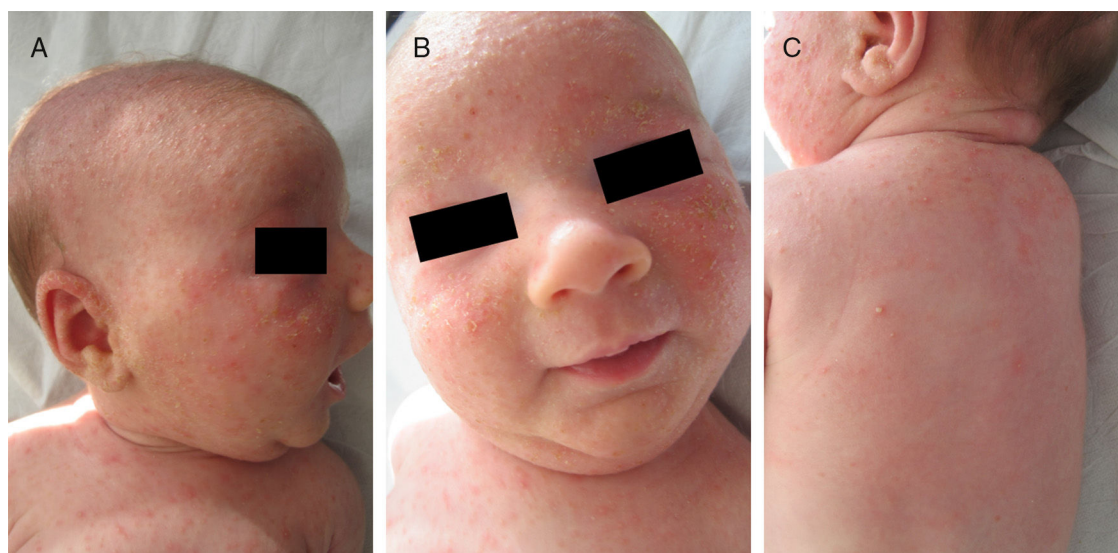
infecciones pulmonares de repetición, niveles elevados de IgE, facies característica y alteraciones esqueléticas, dentales e inmunológicas<sup>1</sup>.

El 80% de neonatos afectados desarrollan un rash pápulo-pustuloso que se inicia en área facial y cuero cabelludo, y se extiende a hombros y zona superior de tronco<sup>2</sup>. Prácticamente la totalidad, antes de los 18 meses, tiene dermatitis eczematosa de morfología papulosa tipo prurigo o pápulo-pustulosa tipo foliculitis, con frecuencia impetiginizada por *S. aureus*, en cara, cuello, hombros, axilas, tronco, nalgas y cara extensora de extremidades. El estudio histopatológico evidencia dermatitis eosinofílica. Otras manifestaciones cutáneas frecuentes son fisuras retroauriculares, abscesos «fríos», candidiasis oral y paroniquia crónica candidiásica<sup>3</sup>.

En conclusión, las manifestaciones cutáneas pueden ser el primer signo para diagnosticar el AD-HIES, sobre todo en un neonato o lactante con erupción pápulo-pustulosa o eczematosa de evolución tórpida y eosinofilia periférica.

\* Autor para correspondencia.

Correo electrónico: [benigno.monteagudo.sanchez@sergas.es](mailto:benigno.monteagudo.sanchez@sergas.es) (B. Monteagudo).



**Figura 1** A) Pápulo-pústulas en cabeza y zona superior del tronco. Lesiones costrosas en orejas y mejillas. B) Afectación facial simétrica. C) Lesiones pápulo-pustulosas en cara posterior de cuello y zona alta de espalda.

## Bibliografía

1. Chandesris MO, Melki I, Natividad A, Puel A, Fieschi C, Yun L, et al. Autosomal dominant STAT3 deficiency and hyper-IgE syndrome: Molecular, cellular, and clinical features from a French national survey. *Medicine (Baltimore)*. 2012;91:1–19.
2. Eberting CL, Davis J, Puck JM, Holland SM, Turner ML. Dermatitis and the newborn rash of hyper-IgE syndrome. *Arch Dermatol*. 2004;140:1119–25.
3. Olaiwan A, Chandesris MO, Fraitag S, Lortholary O, Hermine O, Fisher A, et al. Cutaneous findings in sporadic and familial autosomal dominant hyper-IgE syndrome: A retrospective, single-center study of 21 patients diagnosed using molecular analysis. *J Am Acad Dermatol*. 2011;65:1167–72.