



ASOCIACIÓN ESPAÑOLA DE PEDIATRÍA

## Guía de la Sociedad Española de Infectología Pediátrica sobre prevención, diagnóstico y tratamiento de la infección neonatal por virus herpes simplex



Grupo de Trabajo de Infección Neonatal por virus herpes simplex de la Sociedad Española de Infectología Pediátrica <sup>◇</sup>

Recibido el 24 de diciembre de 2017; aceptado el 3 de enero de 2018  
Disponible en Internet el 13 de febrero de 2018

### PALABRAS CLAVE

Infección neonatal;  
Virus herpes simplex;  
Prevención de la  
transmisión  
maternoinfantil

**Resumen** La infección herpética neonatal es una entidad muy poco frecuente pero que se asocia a una alta morbimortalidad. La mayor parte de los neonatos afectados adquieren la infección por virus herpes simplex en el periodo periparto. Para que ocurra esta transmisión es necesaria la excreción viral genital, con o sin síntomas, alrededor del momento del parto. Existen intervenciones basadas en la evidencia para prevenir la transmisión del virus herpes simplex al recién nacido. La realización de una cesárea en presencia de lesiones herpéticas, y la disminución de la excreción viral administrando en las últimas semanas del embarazo tratamiento antiviral a gestantes con herpes genital activo, son las mejores medidas preventivas de las que se dispone. El diagnóstico y tratamiento precoz del herpes neonatal requiere de un alto índice de sospecha, sobre todo en ausencia de lesiones cutáneas. Se recomienda descartar la infección por herpes neonatal en aquellos recién nacidos con lesiones cutaneomucosas, afectación del sistema nervioso central o cuadro séptico de origen no aclarado. El pronóstico de los neonatos con enfermedad cutánea en la era del aciclovir a dosis altas es excelente. El tratamiento antiviral disminuye la mortalidad de las formas diseminadas y con afectación exclusiva del sistema nervioso central, pero también mejora el pronóstico neurológico en los casos de enfermedad diseminada. De forma notable, la introducción del tratamiento supresor con aciclovir oral durante los meses siguientes a la infección aguda ha mejorado el pronóstico neurológico en los pacientes con afectación del sistema nervioso central.

© 2017 Asociación Española de Pediatría. Publicado por Elsevier España, S.L.U. Este es un artículo Open Access bajo la licencia CC BY-NC-ND (<http://creativecommons.org/licenses/by-nc-nd/4.0/>).

\* Autor para correspondencia.

Correo electrónico: [lprieto.hugf@salud.madrid.org](mailto:lprieto.hugf@salud.madrid.org) (L.M. Prieto Tato).

◇ En el [anexo](#) se relacionan los nombres de todos los autores del artículo.

**KEYWORDS**

Neonatal infection;  
Herpes simplex virus;  
Mother-to-child  
transmission  
prevention

## The Spanish Society of Paediatric Infectious Diseases guidelines on the prevention, diagnosis and treatment of neonatal herpes simplex infections

**Abstract** Neonatal herpes simplex virus infections are rare, but are associated with significant morbidity and mortality. Most newborns acquire herpes simplex virus infection in the peripartum period. For peripartum transmission to occur, women must be shedding the virus in their genital tracts symptomatically or asymptotically around the time of delivery. There are evidence-based interventions in pregnancy to prevent the transmission to the newborn. Caesarean section should be performed in the presence of herpetic lesions, and antiviral prophylaxis in the last weeks of pregnancy is recommended to suppress genital tract herpes simplex virus at the time of delivery. The diagnosis and early treatment of neonatal herpes simplex virus infections require a high index of suspicion, especially in the absence of skin lesions. It is recommended to rule out herpes simplex virus infections in those newborns with mucocutaneous lesions, central nervous system involvement, or septic appearance. The prognosis of newborns with skin, eye, and/or mouth disease in the high-dose acyclovir era is very good. Antiviral treatment not only improves mortality rates in disseminated and central nervous system disease, but also improves the rates of long-term neurodevelopmental impairment in the cases of disseminated disease. Interestingly, a 6-month suppressive course of oral acyclovir following the acute infection has improved the neurodevelopmental prognosis in patients with CNS involvement.

© 2017 Asociación Española de Pediatría. Published by Elsevier España, S.L.U. This is an open access article under the CC BY-NC-ND license (<http://creativecommons.org/licenses/by-nc-nd/4.0/>).

## Introducción

La infección por los virus herpes simplex tipo 1 (VHS-1) y tipo 2 (VHS-2) es una entidad frecuente, de distribución mundial, que engloba un amplio espectro de patología médica. Hasta el 67% de la población mundial está infectada por alguno de los 2 virus<sup>1</sup>.

El primer episodio de infección genital se denomina *herpes genital (HG) primario*, que puede ser por VHS-1 o VHS-2. Cuando se produce un nuevo episodio por el otro tipo, se conoce como *primer episodio de HG no primario*. En el caso de nuevos episodios por el mismo tipo, se conoce como *HG recurrente*.

Estos virus pueden transmitirse al neonato de forma vertical. La infección herpética neonatal (herpes neonatal [HN]) es muy infrecuente, pero debe ser debidamente reconocida y tratada precozmente. En los últimos años se han producido avances en el diagnóstico y tratamiento de esta enfermedad, por lo que en esta guía clínica se realiza una puesta al día de forma multidisciplinar.

## Epidemiología

### Herpes genital

El VHS-2 es la causa más frecuente de HG a nivel mundial. El VHS-1 está aumentando en muchos países, como en EE. UU., donde es actualmente la causa más frecuente de nuevos episodios de HG<sup>2</sup>.

En España, las infecciones genitales por VHS han aumentado en los últimos años<sup>3</sup>. El VHS-2 ha sido tradicionalmente el más aislado en muestras genitales<sup>4</sup>, tendencia que se sigue manteniendo en la actualidad<sup>3,5</sup>. La seroprevalencia de la infección por VHS-2 en adultos es del 5-10%<sup>3,5</sup>.

Los factores de riesgo de HG incluyen: sexo femenino, nivel socioeconómico bajo, coinfecciones genitales, años de vida sexual y número elevado de parejas sexuales. En la literatura médica estadounidense se describe un riesgo de adquisición de un primer episodio de HG durante un embarazo del 4%<sup>6</sup>. De las embarazadas con historia previa sintomática de HG por VHS-2, un 75% presentan al menos una recurrencia durante el embarazo<sup>7</sup>. Las mujeres con HG por VHS-1 tienen menor riesgo de recurrencia.

La identificación de los casos de HN es a menudo difícil. Hasta en el 80% de los casos de transmisión maternoinfantil no existe historia previa de HG<sup>6</sup>, pero siempre es necesaria la excreción viral genital, con o sin síntomas, alrededor del momento del parto. Entre el 0,2% y el 0,39% de todas las embarazadas excretan VHS a nivel genital en el periodo periparto, independientemente de la historia previa de HG, y esa excreción asciende al 0,77-1,4% en mujeres con historia de HG recurrente<sup>7</sup>. Después de un episodio de HG primario, la excreción viral suele durar 2 o 3 semanas, aunque puede persistir hasta 2 o 3 meses, mientras que en el HG no primario es más breve, y en los episodios recurrentes suele ser intermitente.

### Herpes neonatal

El HN es una entidad infrecuente en países desarrollados, con una incidencia de 1,65-3,2/100.000 nacidos vivos en países europeos como Holanda o Suiza<sup>7</sup>. En otros, como Reino Unido, se han registrado recientemente incidencias de hasta 17,5/100.000<sup>8</sup>. Clásicamente, en EE. UU., por motivos no bien aclarados, siempre se han descrito cifras mayores de HN que la media europea, de entre 4 y 33/100.000 nacidos vivos<sup>6</sup>.

Tanto el VHS-1 como el VHS-2 producen patología en el periodo neonatal, aunque el porcentaje de casos

ocasionados por uno u otro varía según las series, siendo reflejo de la epidemiología del HG del área o del periodo estudiado. El VHS-2 es la causa más frecuente de HN en países en vías de desarrollo<sup>1</sup>. La incidencia del VHS-1 ha aumentado en países desarrollados, observándose en algunos países como Australia o EE. UU. un predominio de HN por VHS-1<sup>9</sup>.

Los factores de riesgo de HN se recogen en la [tabla 1](#).

## Infección por virus herpes simplex en el embarazo

El diagnóstico de HG en la embarazada se basa en la anamnesis y la exploración clínica, debiéndose confirmar con pruebas de laboratorio.

**Tabla 1** Factores de riesgo de herpes neonatal

Factor de riesgo	Comentario
Categoría de la infección herpética genital	- Mayor riesgo si primer episodio de HG (primario o no primario) que si es un HG recurrente - El riesgo de HN es del 55% en HG primario, del 25% en primer episodio de HG no primario, y desciende al 2% en HG recurrente <sup>10</sup>
Estatus inmunitario materno frente al herpes	- Mayor riesgo en infecciones primarias, donde no existe inmunidad preexistente; sobre todo si se produce en las últimas 6 semanas de la gestación, por menor tiempo para la producción y paso transplacentario de anticuerpos maternos protectores <sup>11</sup>
Tipo de parto	- La cesárea ha demostrado ser protectora, aunque la transmisión es posible incluso si esta se realiza antes de la rotura de membranas <sup>7</sup>
Medidas invasivas durante el parto	- Las técnicas invasivas de monitorización fetal pueden favorecer la transmisión
Duración de la rotura de membranas	- El riesgo de transmisión aumenta a partir de las 4 h de amniorraxis -La cesárea parece disminuir el riesgo de transmisión incluso si se realiza más allá de este intervalo de tiempo
Tipo de virus herpes	- El VHS-1 se excreta normalmente cuando hay lesiones genitales - La excreción de VHS-2 puede ser intermitente e incluso en ausencia de lesiones, por lo que muchas veces se produce transmisión en infecciones subclínicas <sup>10</sup>
Detección de virus herpes	- Se realiza mediante PCR de frotis de la mucosa vaginal o de las lesiones si las hubiere

HG: herpes genital; HN: herpes neonatal; PCR: reacción en cadena de la polimerasa; VHS: virus herpes simplex.

## Cuadro clínico

El cuadro clínico se caracteriza por la aparición de lesiones (vesículas que evolucionan a pústulas y finalmente a úlceras), situadas en la zona genital y en zonas adyacentes que suelen ser dolorosas. La primoinfección puede acompañarse de malestar general, disuria y adenopatías inguinales. Sin embargo, el primer episodio de HG puede ser asintomático hasta en 2 terceras partes de las mujeres. El HG recurrente se presenta de forma más leve, aunque suele estar precedido por pródromos como prurito, quemazón o dolor genital.

## Diagnóstico de laboratorio

### Primer episodio de herpes genital durante la gestación

Puede tratarse de un HG primario o no primario. Deberá realizarse un test de detección viral con un hisopo, bien de la úlcera, bien del líquido de la vesícula, para reacción en cadena de la polimerasa (PCR). La PCR es suficientemente sensible para cualquier tipo de lesión y si está disponible es actualmente la prueba de elección<sup>12</sup>. La técnica de PCR es de tipo viral específico (VHS-1 y 2). La realización de serología frente al VHS (viral específica frente a VHS-1 y 2) en el momento del diagnóstico de la lesión permite la clasificación de la infección materna en primaria, primer episodio no primario o recurrente ([tabla 2](#))<sup>13</sup>. Después de una infección primaria los anticuerpos de tipo IgG pueden tardar hasta 6 semanas en positivizarse. La serología para detección de anticuerpos IgM no está recomendada en la práctica clínica.

En mujeres con úlcera genital muy sugestiva de HG pero con PCR para VHS negativa, se debe repetir la serología 6 semanas después. Si la serología demuestra una seroconversión, se establecerá el diagnóstico de infección primaria. Si no hay seroconversión, es poco probable que la úlcera fuese un HG.

### Gestantes con herpes genital recurrente

En las mujeres que tienen antecedentes de HG con confirmación previa (PCR), no está justificado realizar más pruebas diagnósticas. La realización de PCR seriadas durante la gestación o en el momento del parto para identificar excreción asintomática no ha demostrado prevenir la transmisión perinatal y no está indicada<sup>14</sup>.

Sin embargo, si una gestante presenta lesiones compatibles y refiere haber tenido episodios previos, pero no tiene pruebas de laboratorio confirmatorias, está indicado realizar PCR y serología para confirmar el diagnóstico.

## Tratamiento de la infección por virus herpes simplex en el embarazo. Estrategias en la prevención de la transmisión maternoinfantil ([tabla 3](#))

El principal objetivo del tratamiento del HG en la gestación es la prevención de la transmisión maternoinfantil. La realización de una cesárea en presencia de lesiones herpéticas, y la disminución de la excreción viral administrando en las últimas semanas del embarazo tratamiento antiviral a gestantes con HG activo, son las mejores medidas preventivas de las que se dispone. Aciclovir y valaciclovir

**Tabla 2** Clasificación del tipo de herpes genital en función del resultado del test de detección viral de la lesión y de la serología (tipo viral específica)

Test de detección viral (PCR)	Serología (anticuerpos VHS-1)	Serología (anticuerpos VHS-2)	Clasificación de la infección por VHS
Detección VHS-1	Negativo	Negativo	Primer episodio HG primario VHS-1
	Negativo	Positivo	Primer episodio HG no primario por VHS-1
	Positivo	Negativo o positivo	HG recurrente por VHS-1
Detección VHS-2	Negativo	Negativo	Primer episodio HG primario VHS-2
	Positivo	Negativo	Primer episodio HG no primario por VHS-2
	Negativo o positivo	Positivo	HG recurrente por VHS-2

HG: herpes genital; PCR: reacción en cadena de la polimerasa; VHS: virus herpes simplex.

son fármacos de categoría B de la FDA, pero se consideran seguros en cualquier trimestre de la gestación<sup>15</sup>. Debido a una menor experiencia con valaciclovir, algunas guías recomiendan evitarlo en el primer trimestre<sup>14</sup>. El tratamiento supresor antiviral ha demostrado disminuir las recurrencias y la necesidad de cesárea, aunque la evidencia actual no ha permitido demostrar que reduzca el riesgo de HN<sup>16</sup>.

#### Primer episodio de herpes genital durante la gestación

- **Tratamiento:** Aciclovir oral 400 mg/8 h o valaciclovir oral 1 g/12 h durante 7-10 días<sup>14,17</sup>.
- **Vía del parto:** Siempre que se diagnostique un primer episodio de HG en el momento del parto, se realizará una cesárea tan pronto como sea posible, independientemente del tiempo de amniorraxis. Se llevará a cabo también una cesárea electiva a todas las gestantes que hayan presentado un primer episodio de HG en las 6 semanas previas al parto<sup>14,17,18</sup>.

#### Herpes genital recurrente durante la gestación

- **Tratamiento:** Valorar la administración de aciclovir oral 400 mg/8 h o de valaciclovir oral 500 mg/12 h durante 3-5 días. En general, el tratamiento solo es necesario si la gestante está muy sintomática o si las lesiones aparecen cerca del momento del parto<sup>14,17,18</sup>.
- **Vía del parto:** La cesárea electiva solo está indicada cuando la paciente presenta un brote en el momento del parto o síntomas prodrómicos, independientemente del tiempo de amniorraxis. Un episodio de HG en cualquier otro momento de la gestación no es indicativo de realizar una cesárea. En caso de parto vaginal inevitable no deben utilizarse procedimientos invasivos (monitorización de frecuencia cardíaca fetal con electrodo en calota, microtoma de sangre fetal) y se evitará una amniorraxis prolongada.

#### Tratamiento supresor

Tanto en las gestantes con un primer episodio de HG (primario o no primario) como en las gestantes con HG recurrente y con el antecedente de algún brote clínico durante el embarazo, se recomienda administrar tratamiento supresor oral

con aciclovir 400 mg/8 h o valaciclovir 500 mg/12 h a partir de las 36 semanas y hasta el parto<sup>14,17,18</sup>. En gestantes con riesgo de parto prematuro se podría considerar adelantar el inicio del tratamiento supresor para cuando aparezca el riesgo de prematuridad, bien por cérvix corto, bien por dinámica uterina<sup>18</sup>.

A las gestantes con infección por VIH y antecedente de HG (incluso sin episodios durante la gestación) se les debería recomendar iniciar el tratamiento supresor a partir de las 32 semanas, por el mayor riesgo de prematuridad y por el riesgo incrementado de transmisión del VIH en presencia de infección herpética<sup>14</sup>.

#### Herpes genital con rotura prematura de membranas en gestantes de más de 37 semanas

- En *primoinfecciones maternas*, el riesgo de HN es muy elevado, pero existe poca evidencia sobre la mejor actitud a tomar. Se individualizará el caso en función de la edad gestacional. Si se decide una finalización inmediata, la vía del parto será una cesárea. Si se opta por una conducta expectante, se administrará tratamiento con aciclovir intravenoso (5 mg/kg/8 h) hasta un máximo de 7-10 días y se considerará continuar con tratamiento supresor hasta el momento del parto. Si el periodo transcurrido desde la aparición del HG hasta el parto es inferior a 6 semanas será preferible realizar una cesárea<sup>14,17</sup>.
- En gestaciones con *infección recurrente* se administrará tratamiento antiviral oral y el seguimiento de la gestación será el mismo que el de toda gestante con rotura prematura de membranas. Si persisten las lesiones en el momento de indicar la finalización, se realizará una cesárea<sup>14,17</sup>.

#### Herpes neonatal: formas clínicas

En la [tabla 3](#) se describe la forma de presentación de la infección intrauterina por VHS y las 3 formas clínicas de HN asociadas a la infección perinatal y posnatal. Esta clasificación tiene implicaciones para el tratamiento y cada una de las formas clínicas diferente pronóstico.

**Tabla 3** Formas de presentación de la infección neonatal por VHS<sup>19-25</sup>

Tipo de infección		
Infección intrauterina (5%)		<ul style="list-style-type: none"> <li>- Forma grave y poco frecuente. Se asocia fundamentalmente a primoinfección por VHS en gestación</li> <li>- El diagnóstico se basa en la presencia de signos evidentes de infección en el neonato y en la identificación de VHS en las primeras 24 h de vida</li> <li>- La tríada clásica de afectación cutánea, del SNC y ocular solo se observa en uno de cada 3 casos. La afectación cutánea casi siempre está presente al nacimiento, con la presencia de lesiones activas o cicatriciales. Aproximadamente 2 terceras partes de los pacientes tienen afectación del SNC (microcefalia, ventriculomegalia, porencefalia, calcificaciones e infartos hemorrágicos). La afectación ocular (coriorretinitis, microftalmia y cataratas) se observa en un 40%. Otras manifestaciones incluyen afectación hepática (35%) y alteraciones óseas (15%)</li> <li>- La mortalidad de esta forma clínica es de hasta un 45%. El retraso psicomotor en los supervivientes es frecuente</li> </ul>
Infección perinatal (85%)	Formas clínicas	<p>Enfermedad cutáneo-ocular-oral (45%)</p> <ul style="list-style-type: none"> <li>- Se presenta habitualmente entre los 10 y 12 días de vida</li> <li>- En más del 80% de los casos se observarán lesiones cutáneas, generalmente vesiculosas, o en forma de úlceras. Pueden existir lesiones orales (úlceras) y oculares (conjuntivitis, blefaroconjuntivitis, queratitis y, menos frecuentemente, iridociclitis y necrosis retiniana aguda)</li> </ul>
Infección posnatal (10%)		<p>Enfermedad localizada en SNC (30-35%)</p> <ul style="list-style-type: none"> <li>- Su presentación es más tardía, generalmente entre los días 16 y 19 de vida, aunque puede aparecer hasta la sexta semana de vida</li> <li>- Las manifestaciones clínicas son con frecuencia inespecíficas e incluyen irritabilidad, letargia, rechazo de la ingesta, hipotermia o fiebre. En ocasiones se observa fontanela abombada y/o crisis convulsivas focales o generalizadas</li> <li>- Hasta un 35% de los casos no presentan lesiones cutáneas</li> </ul>
		<p>Enfermedad diseminada (25%)</p> <ul style="list-style-type: none"> <li>-Se define por la afectación de diversos órganos, como la piel, los ojos, el hígado, los pulmones, el SNC o las glándulas suprarrenales</li> <li>- Clínicamente, el neonato presenta, generalmente a los 10 y 12 días de vida, un cuadro séptico, con neumonía y/o hepatitis</li> <li>- El cuadro puede progresar a insuficiencia respiratoria grave, fallo hepático o coagulación intravascular diseminada, que son los responsables de la mortalidad</li> <li>- En el 60-75% de los pacientes hay además afectación del SNC</li> <li>- La presencia de un exantema vesicular solo se observa en un 60% de los casos en el curso de la enfermedad</li> </ul>

SNC: sistema nervioso central; VHS: virus herpes simplex.

**Tabla 4** Diagnóstico y evaluación de la infección neonatal por VHS**1. Estudios virológicos en el recién nacido con sospecha de infección por VHS**

Muestras de superficie (conjuntiva, boca, nasofaringe y recto) para PCR ± cultivo viral

Frotis o raspado de lesiones cutáneas o mucosas para PCR ± cultivo viral

PCR VHS en LCR

PCR VHS en sangre

**2. Estudios de afectación orgánica en el recién nacido con infección confirmada por VHS**

Análítica: hemograma, coagulación, gasometría y bioquímica con transaminasas, bilirrubina total y directa, iones, urea y creatinina

Análisis citoquímico del LCR

Examen oftalmológico

Neuroimagen

Electroencefalograma (si sospecha de afectación del SNC)

Ecografía abdominal (si clínica gastrointestinal, o en caso de hepatitis o fallo hepático)

Radiografía de tórax (si clínica respiratoria)

Ecocardiografía (si disfunción miocárdica)

Radiografía de abdomen (si clínica gastrointestinal)

LCR: líquido cefalorraquídeo; PCR: reacción en cadena de la polimerasa; SNC: sistema nervioso central; VHS: virus herpes simplex.

**Diagnóstico de la infección en el neonato**

Los signos clínicos iniciales del HN pueden ser sutiles e inespecíficos. El cuadro puede confundirse con otras enfermedades, principalmente infecciones bacterianas (sepsis o meningitis) o virales (especialmente infecciones por enterovirus o parechovirus). El diagnóstico y tratamiento precoz del HN requiere de un alto índice de sospecha, sobre todo en ausencia de lesiones cutáneas. Se recomienda descartar la infección por HN en aquellos recién nacidos con lesiones cutaneomucosas, afectación del sistema nervioso central (SNC) o cuadro séptico de origen no aclarado.

Ante la sospecha de HN debe realizarse estudio virológico completo al recién nacido (tabla 4).

El diagnóstico de laboratorio se basa fundamentalmente en la identificación del VHS mediante PCR.

La PCR es de elección en LCR por su mayor sensibilidad frente al cultivo. Según los diferentes estudios, la sensibilidad de la PCR para VHS en LCR varía entre 75-100% y la especificidad entre 71-100%<sup>26,27</sup>. En la práctica clínica, los falsos positivos para VHS son muy infrecuentes. La PCR frente VHS en sangre tiene buena sensibilidad y se recomienda en la evaluación diagnóstica del niño con sospecha de HN en cualquiera de sus formas de presentación<sup>28</sup>.

Se debe realizar una punción lumbar en todo neonato con sospecha de HN, incluso si se presume afectación cutánea aislada. La presencia de sangre o proteínas elevadas en LCR puede interferir con la PCR y producir un resultado falsamente negativo. La PCR puede también ser falsamente negativa si la punción lumbar se realiza en una fase temprana de la enfermedad (en los 3 primeros días) o pasados varios días de tratamiento antiviral. Si la PCR inicial es

negativa y se sospecha afectación del SNC, la prueba debe repetirse durante la primera semana de evolución y se mantendrá el tratamiento antiviral hasta entonces.

El análisis de LCR clásicamente muestra pleocitosis de predominio mononuclear, proteinorraquia e hipogluorraquia moderadas. El análisis de LCR puede ser normal en las fases tempranas de afectación del SNC. La presencia de hematíes en LCR no parece ser un hallazgo característico de las meningoencefalitis neonatales por VHS.

En todo recién nacido con HN se debe realizar estudio de neuroimagen, siendo la resonancia magnética (RM) la técnica de elección. En los neonatos con encefalitis por VHS la afectación suele ser difusa. La secuencia típica es el edema seguido de encefalomalacia quística. La neuroimagen puede ser normal al inicio, y la RM por difusión es la técnica más sensible para la detección temprana de alteraciones. La RM al final del tratamiento antiviral es de ayuda en el estudio del daño cerebral establecido. La tomografía computarizada tiene un rendimiento menor a la RM. La ecografía cerebral añade la ventaja de permitir el seguimiento mediante estudios repetidos.

Aunque las descargas periódicas o cuasiperiódicas focales o multifocales son el hallazgo electroencefalográfico más característico, el electroencefalograma en la fase aguda de la encefalitis neonatal por VHS puede mostrar una variedad de hallazgos<sup>29</sup>. La presencia de alteraciones focales o unilaterales asociada a encefalitis clínica es muy sugestiva de VHS.

La evaluación del grado de diseminación es clave para proporcionar el tratamiento adecuado en las fases tempranas de la enfermedad (tabla 4). La radiografía de tórax puede mostrar afectación pulmonar, caracterizada por un patrón intersticial difuso que puede progresar a neumonitis hemorrágica<sup>30</sup>. En los casos de hepatitis, la ecografía abdominal puede mostrar hepatomegalia con un patrón nodular fino del parénquima hepático, esplenomegalia, signos de hipertensión portal y ascitis<sup>31</sup>.

**Tratamiento****Tratamiento de la infección aguda**

El tratamiento del HN incluye las medidas de soporte vital de cualquier proceso séptico en el neonato, el manejo de sus potenciales complicaciones (convulsiones –fundamental evitar la hipoglucemia–, coagulación intravascular diseminada, sobreinfecciones bacterianas, etc.) y el tratamiento antiviral. El aciclovir a dosis altas (20 mg/kg/8 h, intravenoso; y con ajustes según función renal) es el antiviral de elección en todas las formas de enfermedad<sup>22,24,32</sup>.

En la mayoría de los casos, la sospecha clínica de infección por VHS es suficiente para indicar el tratamiento. El inicio precoz de aciclovir mejora la morbimortalidad asociada a la enfermedad. Se recomienda monitorizar la función renal y el recuento de neutrófilos durante el tratamiento. En caso de contraindicación de aciclovir, pueden utilizarse ganciclovir o foscarnet, también por vía intravenosa.

El tratamiento debe extenderse a 14 días en la forma cutáneo-ocular-oral, y a 21 días en las formas diseminadas y del SNC. Se retirará tras observar una adecuada

**Tabla 5** Recomendaciones de actuación en caso de recurrencia de enfermedad en el paciente en tratamiento supresor con aciclovir

	Enfermedad inicial	Estudios diagnósticos en LCR	Tratamiento
Con aparición de nuevos síntomas neurológicos	Cualquier forma de presentación	- PCR VHS en LCR - Ac contra antígenos de la superficie neuronal en suero y LCR (fundamentalmente anti-NMDAr) <sup>a</sup>	- Iniciar aciclovir iv de forma precoz - Si se confirma aislamiento de VHS en el LCR o se observa un empeoramiento en la citoquímica del LCR respecto a controles previos se recomienda completar el tratamiento iv <sup>c</sup>
Recurrencia de enfermedad cutáneo-ocular-oral sin nuevos síntomas neurológicos	Enfermedad localizada del SNC o enfermedad diseminada previas	- PCR VHS en LCR	- Iniciar aciclovir iv de forma precoz - Si se confirma aislamiento de VHS en el LCR o se observa un empeoramiento en la citoquímica del LCR respecto a controles previos se recomienda completar el tratamiento iv <sup>c</sup> - Si se descarta afectación del SNC, y el paciente se encuentra afebril y con buen estado general, el tratamiento puede pasarse a vía oral (20 mg/kg/dosis/6 h) hasta completar 5-7 días
	Enfermedad cutáneo-ocular-oral previa	- Valoración individual de PCR VHS en LCR <sup>b</sup>	- En el caso de que se realice una punción lumbar se recomienda iniciar tratamiento con aciclovir iv y actuar según el esquema descrito previamente - En caso de no realizarse punción lumbar se puede plantear como una alternativa al tratamiento intravenoso el tratamiento con aciclovir oral (20 mg/kg/dosis/6 h) durante 5-7 días

Ac NMDAr: anticuerpos contra el receptor de N-metil-D-aspartato; iv: intravenoso; LCR: líquido cefalorraquídeo; PCR: reacción en cadena de la polimerasa; SNC: sistema nervioso central; VHS: virus herpes simplex.

<sup>a</sup> Se recomienda solicitar esta determinación en caso de PCR VHS en LCR negativa.

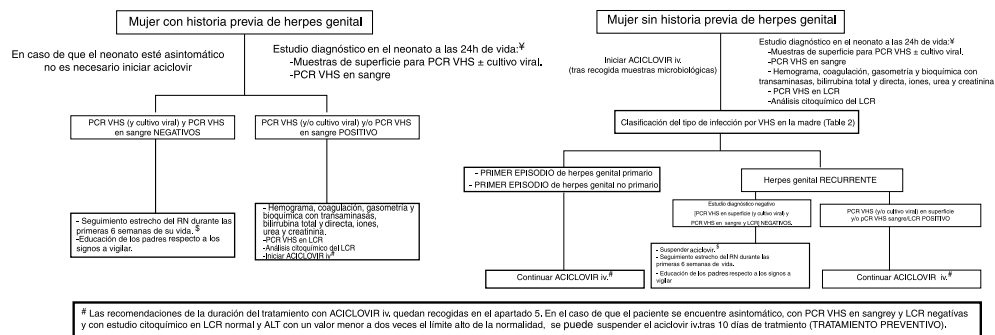
<sup>b</sup> Se valorará de forma individual la realización de una punción lumbar para estudio de VHS en LCR en función de la edad, situación clínica del paciente, recurrencias previas y adherencia al tratamiento supresor.

<sup>c</sup> Las recomendaciones de tratamiento con aciclovir iv quedan recogidas en el apartado «Tratamiento». La dosis de aciclovir a partir de los 3 meses es 10-15 mg/kg/8 h iv.

**Tabla 6** Mortalidad al año de vida según el tipo de presentación clínica de la infección neonatal por VHS<sup>22,33,40</sup>

Presentación clínica	Mortalidad en era previa al tratamiento antiviral (%)	Mortalidad con el tratamiento con aciclovir a dosis bajas (%)	Mortalidad con el tratamiento con aciclovir a dosis altas (%)	Factores de riesgo de mortalidad
Enfermedad diseminada	85	61	29	Letargia al diagnóstico, hepatitis grave, coma, coagulación intravascular diseminada, prematuridad y neumonitis
Enfermedad localizada en SNC	50	14	4	Prematuridad, letargia, convulsiones al inicio del tratamiento y coma
Enfermedad cutáneo-ocular-oral	-	0	0	-

SNC: sistema nervioso central; VHS: virus herpes simplex.



**Figura 1** Neonatos asintomáticos después de parto vaginal/cesárea de mujeres con lesiones genitales en el momento del parto. Previamente a la aplicación de este algoritmo hay que asegurarse junto con el microbiólogo de la disponibilidad de las técnicas y que los tiempos de respuesta son adecuados.

¶El estudio diagnóstico y el tratamiento se realizarán previamente en caso de que el recién nacido presente signos de infección por VHS. Algunos expertos recomiendan la realización de tomas de muestras y el inicio de tratamiento de forma inmediata tras el parto en caso de rotura prolongada de membranas y en el caso de recién nacidos prematuros.

§Si el recién nacido se encuentra asintomático y la PCR es negativa, se puede valorar el alta hospitalaria a las 48h si hay condiciones adecuadas para una vigilancia domiciliaria y de acceso inmediato al hospital.

**Tabla 7** Factores de mal pronósticos de la infección neonatal por VHS

- La enfermedad localizada en SNC y la enfermedad diseminada
- El reconocimiento tardío del cuadro y la instauración tardía del tratamiento (su retraso se relaciona con la progresión de enfermedad cutáneo-ocular-oral a diseminada y mayor mortalidad)
- La carga viral plasmática se relaciona con la mortalidad, pero no con el pronóstico neurológico
- La persistencia de una PCR positiva para VHS en LCR tras 3 semanas de tratamiento antiviral de la enfermedad del SNC
- No recibir tratamiento supresor se asocia a un mayor número de recurrencias cutáneas y a peor pronóstico neurológico en pacientes con enfermedad de SNC<sup>32,33</sup>
- No parece haber relación entre el tipo de virus y el pronóstico<sup>22,28,39</sup>

LCR: líquido cefalorraquídeo; PCR: reacción en cadena de la polimerasa; SNC: sistema nervioso central; VHS: virus herpes simplex.

respuesta clínica, pero, en el caso de afectación del SNC, deberá comprobarse también la negativización de la PCR en LCR, que suele acompañarse de una normalización del estudio citoquímico. En caso de detección viral en LCR, se mantendrá el aciclovir y se realizarán controles semanales de LCR, suspendiendo el tratamiento cuando la PCR se haya negativizado<sup>32</sup>. Algunos autores utilizan la viremia en las formas graves o diseminadas como marcador de curación, y mantienen el tratamiento mientras esta se mantiene positiva<sup>28</sup>.

En caso de queratitis y/o conjuntivitis, debe añadirse también tratamiento tópico (solución de idoxuridina al 0,1% o gel de ganciclovir al 0,15%). En presencia de lesiones mucocutáneas, deberán mantenerse medidas de aislamiento de contacto durante el ingreso.

## Tratamiento supresor. Tratamiento de las recurrencias

Tras el tratamiento de la enfermedad aguda, se recomienda un tratamiento supresor con aciclovir en todas las formas clínicas (300 mg/m<sup>2</sup>/dosis vía oral/8 h) y durante un mínimo de 6 meses<sup>32,33</sup>. Deberá actualizarse la dosis de acuerdo con el crecimiento del paciente y monitorizar, tras las primeras 2 semanas del inicio y mensualmente después, el recuento de neutrófilos; la mayoría de los expertos recomiendan suspender temporalmente el tratamiento supresor con neutropenias inferiores a 500 células/mm<sup>3</sup>.

Incluso en el contexto de un tratamiento supresor pueden ocurrir recurrencias de la enfermedad. En la actualidad no existe evidencia suficiente que guíe la mejor actuación en estos casos. En la [tabla 5](#) se recogen las recomendaciones de este Grupo de Trabajo.

## Actuación en caso del niño expuesto a herpes

En la [figura 1](#) se describen los posibles escenarios y el protocolo a seguir con respecto al hijo de madre que presenta lesiones genitales herpéticas en el momento del parto<sup>34-36</sup>.

## Pronóstico de la infección neonatal. Seguimiento

La tasa de mortalidad causada por el HN es de aproximadamente 0,8 muertes/100.000 nacidos vivos<sup>37</sup>. Esta mortalidad se ha reducido notablemente tras la introducción del tratamiento antiviral ([tabla 6](#))<sup>21,29,35</sup>. El tratamiento antiviral consiguió no solo evitar la progresión de la enfermedad cutánea, motivo por el cual el pronóstico neurológico de estos pacientes es actualmente excelente, sino que mejoró también de forma significativa el pronóstico neurológico en los casos de enfermedad diseminada. De forma notable la introducción del tratamiento supresor ha mejorado el pronóstico neurológico en los pacientes con afectación del SNC<sup>22,24,33,35,38</sup>.



Los factores pronósticos del HN quedan recogidos en la [tabla 7](#).

Las secuelas son principalmente neurológicas (retraso del desarrollo psicomotor, microcefalia, paresia, espasticidad, epilepsia, dificultades en el aprendizaje), oculares (ceguera cortical, cicatrices corneales y coriorretinianas, atrofia óptica, cataratas, necrosis retiniana aguda, así como alteraciones oculomotoras) y auditivas (sordera neurosensorial).

Se recomienda un seguimiento por un equipo multidisciplinar de los pacientes con HN<sup>33,35</sup>.

Recientemente, se ha observado que la afectación del SNC por el VHS puede ser el desencadenante de una encefalitis autoinmune, en la mayoría de los casos con detección de anticuerpos contra el receptor de N-metil-D-aspartato (anti-NMDAR). Hasta el 20% de las recaídas de los pacientes con infección del SNC por VHS pueden ser de causa autoinmune<sup>40</sup>. Suelen aparecer semanas o meses después de la infección aguda por VHS, y en niños pequeños, la manifestación más característica es la coreoatetosis, siendo otros hallazgos frecuentes la alteración del nivel de conciencia y las crisis convulsivas<sup>40</sup>. Ante este cuadro clínico se deben determinar anticuerpos contra antígenos de la superficie neuronal en suero y LCR, fundamentalmente anti-NMDAR. Hay autores que, ante estos síntomas y en el caso de que la PCR para VHS en LCR sea negativa, recomiendan iniciar tratamiento inmunomodulador en espera de estos resultados<sup>40</sup>.

## Conflicto de intereses

Los autores declaran no tener ningún conflicto de intereses.

## Agradecimientos

A David Tarragó Asensio, por la revisión crítica del documento y por sus valiosas aportaciones.

## ANEXO. Autores del artículo

Coordinadores (por orden alfabético)

- **Fernando Baquero Artigao**. Enfermedades Infecciosas y Patología Tropical, Servicio de Pediatría, Hospital Universitario La Paz, Madrid; Red Nacional de Investigación Traslacional en Infectología Pediátrica (RITIP).

- **Luis M. Prieto Tato**. Unidad de Enfermedades Infecciosas, Servicio de Pediatría, Hospital Universitario 12 de Octubre, Madrid; Red Nacional de Investigación Traslacional en Infectología Pediátrica (RITIP). Servicio de Pediatría, Hospital Universitario de Getafe, Madrid.

- **José Tomás Ramos Amador**. Servicio de Pediatría, Hospital Clínico San Carlos, Universidad Complutense de Madrid (UCM); Instituto de Investigación Sanitaria del Hospital Clínico San Carlos (IdISSC), Madrid.

Redactores (por orden alfabético)

- **Ana Alarcón Allen**. Servicio de Neonatología, Hospital Sant Joan de Deu, Esplugues de Llobregat, Barcelona.

- **María de la Calle**. Unidad de Tocología de Alto Riesgo, Servicio de Obstetricia y Ginecología, Hospital La Paz, Madrid.

- **Marie Antoinette Frick**. Unidad de Patología Infecciosa e Inmunodeficiencias Primarias, Servicio de Pediatría, Hospital Universitari Vall d'Hebron, Barcelona; Red Nacional de Investigación Traslacional en Infectología Pediátrica (RITIP).

- **Ana Goncé Mellgren**. Servicio de Medicina Maternofetal, BCNatal, Centro de Medicina Maternofetal y Neonatal, Hospital Clínic y Hospital Sant Joan de Déu; Universidad de Barcelona, Barcelona.

- **María Isabel González Tomé**. Unidad de Enfermedades Infecciosas, Servicio de Pediatría, Hospital Universitario 12 de Octubre, Madrid; Red Nacional de Investigación Traslacional en Infectología Pediátrica (RITIP).

- **David Moreno Pérez**. Infectología Pediátrica e Inmunodeficiencias, Unidad de Gestión Clínica de Pediatría, Hospital Materno-Infantil, Hospital Regional Universitario de Málaga; Grupo de Investigación IBIMA; Facultad de Medicina de la Universidad de Málaga, Málaga.

- **Antoni Noguera Julian**. Malalties infeccioses i resposta inflamatòria sistèmica en pediatria, Unitat d'infeccions, Servei de Pediatría; Institut de Recerca Pediàtrica Hospital Sant Joan de Déu, Departament de Pediatría, Universitat de Barcelona; CIBER de Epidemiología y Salud Pública (Ciberesp); Red de Investigación Traslacional en Infectología Pediátrica (RITIP).

## Bibliografía

1. Looker KJ, Magaret AS, Turner KME, Vickerman P, Gottlieb SL, Newman LM. Global estimates of prevalent and incident herpes simplex type 2 infections in 2012. *PLoS One*. 2015;10:e114989.
2. Gnann JW, Whitley RJ. Genital herpes. *N Engl J Med*. 2016;375:666-74.
3. Sistema de Información Microbiológica. Centro Nacional de Epidemiología. Instituto de Salud Carlos III. Informe anual del Sistema de Información Microbiológica 2015. Madrid, 2016.
4. Reina JM, Gutiérrez O, Ruiz de Gopegui E, Padilla E. Incidencia de infecciones genitales causadas por el virus del herpes tipo 1 (VHS-1) durante el periodo 1995-2003. *Enferm Infecc Microbiol Clin*. 2005;23:482-4.
5. Centro Nacional de Epidemiología. Infección genital por el virus herpes simple. Sistema de Información Microbiológica. España. Años 2000-2008. *Boletín epidemiológico semanal*. 2011;19:1-17.
6. James SH, Kimberlin DW. Neonatal herpes simplex virus infection. *Infect Dis Clin N Am*. 2015;29:391-400.
7. Pinninti SG, Kimberlin DW. Management of neonatal herpes simplex virus infection and exposure. *Arch Dis Child Fetal Neonatal Ed*. 2014;99:F240-4.
8. Batra D, Davies P, Manktelow BN, Smith C. The incidence and presentation of neonatal herpes in a single UK tertiary centre, 2006-2013. *Arch Dis Child*. 2014;99:916-21.
9. Jones CA, Raynes-Greenow C, Isaacs D, Neonatal HSV, Study Investigators and Contributors to the Australian Paediatric Surveillance Unit. Population-based surveillance of neonatal herpes simplex virus infection in Australia, 1997-2011. *Clin Infect Dis*. 2014;59:525-31.
10. Brown ZA, Wald A, Morrow RA, Selke S, Zeh J, Corey L. Effect of serologic status and cesarean delivery on transmission rates of herpes simplex virus from mother to infant. *JAMA*. 2003;289:203-9.
11. Royal College of Obstetricians and Gynaecologists. Management of genital herpes in pregnancy. October 2014 [consultado 27 Nov 2017]. Disponible en: <https://www.rcog.org.uk/en/guidelines-research-services/guidelines/genital-herpes/>

12. Le Goff J, Péré H, Bélec L. Diagnosis of genital herpes simplex virus infection in the clinical laboratory. *Virology*. 2014;11:83–8.
13. Kimberlin DW, Baley J, Committee of infectious diseases, Committee of fetus and newborn. Guidance on management of asymptomatic neonates born to women with active genital herpes lesions. *Pediatrics*. 2013;131:e635–46.
14. Stephenson-Famy A, Gardella C. Herpes simplex virus infection during pregnancy. *Obstet Gynecol Clin N Am*. 2014;41:601–14.
15. Pasternak B, Hviid A. Use of acyclovir, valacyclovir and famciclovir in the first trimestre of pregnancy and the risk of birth defects. *JAMA*. 2010;304:859–66.
16. Hollier LM, Wendel GD. Third trimester antiviral prophylaxis for preventing maternal genital herpes simplex virus (HSV) recurrences and neonatal infection. *Cochrane Database Syst Rev*. 2008;1:CD004946.
17. ACOG Committee on Practice Bulletins. ACOG Practice Bulletin. Clinical management guidelines for obstetrician-gynecologists. No. 82 June 2007. Management of herpes in pregnancy. *Obstet Gynecol*. 2007;109:1489–98.
18. Money DM, Steben M. No. 208-Guidelines for the management of herpes simplex virus in pregnancy. *J Obstet Gynaecol Can*. 2017;39:e199–205.
19. Baldwin S, Whitley R. Teratogen update: Intrauterine herpes simplex virus infection. *Teratology*. 1989;39:1–10.
20. Marquez L, Levy ML, Munoz FM, Palazzi DL. A report of three cases and review of intrauterine herpes simplex virus infection. *Pediatr Infect Dis J*. 2011;30:153–7.
21. Whitley R, Arvin A, Prober C, Corey L, Burchett S, Plotkin S, et al. Predictors of morbidity and mortality in neonates with herpes simplex virus infections. *N Engl J Med*. 1991;324:450–4.
22. Kimberlin DW, Lin CY, Jacobs RF, Frenkel LM, Gruber WC, Rathore M, et al. Natural history of neonatal herpes simplex virus infections in the acyclovir era. *Pediatrics*. 2001;108:223–9.
23. Whitley RJ, Nahmias AJ, Visintine AM, Fleming CL, Alford CA. The natural history of herpes simplex virus infection of mother and newborn. *Pediatrics*. 1980;66:489–94.
24. Kimberlin DW, Lin CY, Jacobs RF, Powell DA, Corey L, Gruber WC, et al. Safety and efficacy of high-dose intravenous acyclovir in the management of neonatal herpes simplex virus infections. *Pediatrics*. 2001;108:230–8.
25. Whitley RJ, Corey L, Arvin A, Lakeman FD, Sumaya CV, Wright PF, et al. Changing presentation of herpes simplex virus infection in neonates. *J Infect Dis*. 1988;158:109–16.
26. Kimberlin DW, Lakeman FD, Arvin AM, Prober CG, Corey L, Powell DA, et al. Application of the polymerase chain reaction to the diagnosis and management of neonatal herpes simplex virus disease. National Institute of Allergy and Infectious Diseases Collaborative Antiviral Study Group. *J Infect Dis*. 1996;174:1162–7.
27. Kimura H, Futamura M, Kito H, Ando T, Goto M, Kuzushima K, et al. Detection of viral DNA in neonatal herpes simplex virus infections: Frequent and prolonged presence in serum and cerebrospinal fluid. *J Infect Dis*. 1991;164:289.
28. Melvin AJ, Mohan KM, Schiffer JT, Drolette LM, Magaret A, Corey L, et al. Plasma and cerebrospinal fluid herpes simplex virus levels at diagnosis and outcome of neonatal infection. *J Pediatr*. 2015;166:827–33.
29. Lai CW, Gragasin ME. Electroencephalography in herpes simplex encephalitis. *J Clin Neurophysiol*. 1988;5:87–103.
30. Langlet C, Gaugler C, Castaing M, Astruc D, Falkenrodt A, Neuville A, et al. An uncommon case of disseminated neonatal herpes simplex infection presenting with pneumonia and pleural effusions. *Eur J Pediatr*. 2003;162:532–3.
31. Abuhasna SD1, Shihab ZM, Al Niyadi SM, Tatari HM, Al Jundi AH, Atwa KH. Neonatal herpes simplex fulminant hepatitis successfully treated with acyclovir. *J Clin Neonatol*. 2012;1:87–90.
32. American Academy of Pediatrics. Herpes simplex. En: Kimberlin DW, Brady MT, Jackson MA, Long SS, editores. *Red Book: Report of the Committee on Infectious Diseases*. 30th ed. Elk Grove Village, IL: American Academy of Pediatrics; 2015. p. 432–45.
33. Kimberlin DW, Whitley RJ, Wan W, Powell DA, Storch G, Ahmed A, et al. Oral acyclovir suppression and neurodevelopment after neonatal herpes. *N Engl J Med*. 2011;365:1284–92.
34. Stephenson-Famy A, Gardella C. Herpes simplex virus infection during gestation. *Obstet Gynecol Clin North Am*. 2014;41:601–14.
35. James SH, Kimberlin DW. Neonatal herpes simplex virus infection: Epidemiology and treatment. *Clin Perinatol*. 2015;42:47–59.
36. Cantey JB, Mejías A, Wallihan R, Doern C, Brock E, Salmon D, et al. Use of blood polymerase chain reaction testing for diagnosis of herpes simplex virus infection. *J Pediatr*. 2012;161:357–61.
37. Sampath A, Maduro G, Schillinger JA. Infant deaths due to herpes simplex virus, congenital syphilis, and HIV in New York City. *Pediatrics*. 2016;137:e20152387.
38. Gutierrez K, Arvin AM. Long term antiviral suppression after treatment for neonatal herpes infection. *Pediatr Infect Dis J*. 2003;22:369–72.
39. Shah SS, Aronson PL, Mohamad Z, Lorch SA. Delayed acyclovir therapy and death among neonates with herpes simplex virus infection. *Pediatrics*. 2011;128:1153–60.
40. Armangue T, Moris G, Cantarin-Extremera V, Conde CE, Ros-tasy K, Erro ME, et al. Autoimmune postherpes simplex encephalitis of adults and teenagers. *Neurology*. 2015;85:1736–43.