



IMÁGENES EN PEDIATRÍA

## Lo que la tinta roja del tatuaje esconde

### What the red stain of the tattoo hides

Ricardo Ruiz-Villaverde\*, Carlos Cuenca-Barrales y Paula Aguayo-Carreras

Unidad de Gestión Clínica de Dermatología, Hospital Universitario Campus de la Salud, Granada, España

Disponible en Internet el 13 de febrero de 2018

Niña de 14 años, alérgica a las sulfamidas, que se había realizado un tatuaje con tinta roja y negra hacia 7 meses. A las 2 semanas de haberse tatuado comenzó a desarrollar pápulas y nódulos hiperqueratósicos en las localizaciones impregnadas de tinta roja (fig. 1). El estudio ecográfico

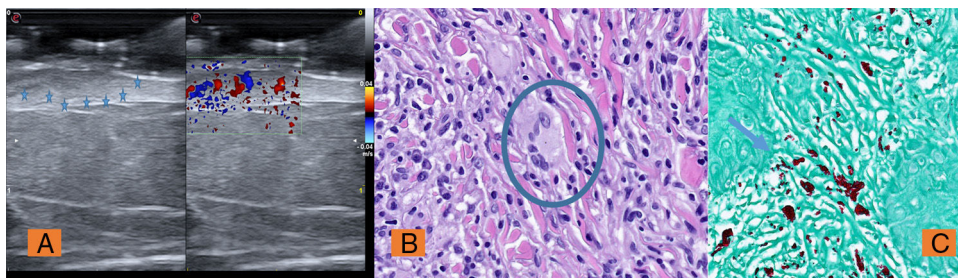
mostró un tumor dermoepidérmico hipoecogénico mal delimitado sin artefactos con abundante vascularización intralesional en el modo Doppler (fig. 2A). Las pruebas complementarias solicitadas incluyendo hemograma, bioquímica, hormonas tiroideas, enzima convertidora de

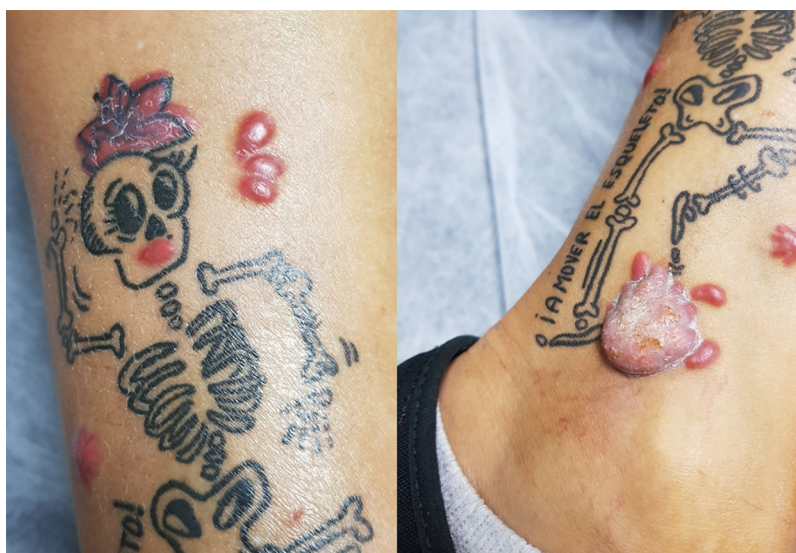

Figura 1 A) Pápulas inflamatorias confinadas a la tinta roja del tatuaje. B) Lesión hiperqueratósica en tobillo.

\* Autor para correspondencia.

Correo electrónico: [ismenios@hotmail.com](mailto:ismenios@hotmail.com) (R. Ruiz-Villaverde).



**Figura 2** A) Ecografía cutánea modo B y Doppler (Esaote MyLab® 22MHz) con importante actividad inflamatoria. B) Reacción a cuerpo extraño con células gigantes multinucleadas. H&E  $\times 20$ . C) Ziehl-Neelsen  $\times 20$ : se señala el depósito de pigmento rojo.

angiotensina, radiografía de tórax y estudio de autoinmunidad fueron rigurosamente normales. El estudio histológico mostró una intensa reacción inflamatoria linfocitocitaria con presencia de células gigantes multinucleadas de tipo cuerpo extraño. La tinción de Ziehl-Neelsen no mostró estructuras micóticas en dichas células ni bacilos ácido-alcohol resistentes; curiosamente realzó el pigmento rojo del tatuaje (figs. 2B y C). Se instauró tratamiento con doxiciclina 100 mg/día y alopurinol 300 mg/día con mejoría sustancial a los 2 meses. Las reacciones inflamatorias a las tintas de tatuaje pueden adoptar formas clínicas muy diversas: hiperqueratósicas, nodulares, en placas, exudativas, ulcero-necróticas, pudiendo presentar un periodo de latencia variable de semanas, meses o años<sup>1</sup>. Se ha constatado que un 80% de casos asientan sobre las tintas rojas y precisan diagnóstico diferencial con procesos inflamatorios como

la sarcoidosis e infecciosos provocados por micobacterias atípicas<sup>2</sup>. El tratamiento de estas reacciones es un auténtico reto para el especialista. Se han realizado aproximaciones quirúrgicas, tratamiento láser y tratamiento médico con alopurinol con resultado desigual<sup>3</sup>.

### Bibliografía

1. Haber R, Farid S. Granulomatous tattoo reaction confined to red pigment. *Ann Dermatol Venereol*. 2016;143:79–80.
2. Serup J. How to Diagnose and Classify Tattoo Complications in the Clinic: A System of Distinctive Patterns. *Curr Probl Dermatol*. 2017;52:58–73.
3. Godinho MM, Aguinaga F, Grynszpan R, Lima VM, Azulay DR, Cuzzi T, et al. Granulomatous reaction to red tattoo pigment treated with allopurinol. *J Cosmet Dermatol*. 2015;14:241–5.