



CARTAS CIENTÍFICAS

Colocación de reservorios venosos centrales mediante una técnica exclusivamente ecoguiada: experiencia preliminar



Insertion of a central venous reservoir using an exclusively ultrasound guided technique: Preliminary experience

Sr. Editor:

Los catéteres venosos centrales totalmente implantados o reservorios se utilizan para el tratamiento intravenoso a largo plazo, especialmente en niños con cáncer. Su implantación por disección quirúrgica está siendo reemplazada por las técnicas ecoguiadas con menores tasas de fallo y complicaciones. No obstante, no se ha determinado cuál es el acceso venoso de elección existiendo distintas alternativas: vena subclavia, yugular externa o yugular interna entre otras¹. Su colocación se guía por fluoroscopia, con la consiguiente exposición a radiación ionizante. Una alternativa podría ser el uso de la ecografía, sin embargo su uso en esta indicación no se ha comunicado. Presentamos nuestra experiencia preliminar en la colocación de reservorios mediante una técnica exclusivamente ecoguiada que combina la punción ecoguiada del tronco braquiocéfálico (TBC) con el uso de ecocardiografía transtorácica intra-procedimiento para guiar el posicionamiento del catéter, y evitar así el uso de fluoroscopia.

Durante 6 meses se utilizó esta técnica para la inserción de reservorios venosos. El procedimiento se llevó a cabo en el quirófano mediante la colaboración de un pediatra con experiencia en canalización venosa ecoguiada y el cirujano pediátrico. Se utilizó una sonda lineal de 12 MHz para visualizar el TBC, tanto izquierdo como derecho, en su eje longitudinal desde la fosa supraclavicular. Se insertó una aguja de 21 G en la unión de la vena subclavia derecha y el TBC. Se eligió el TBC derecho en todos los casos para poder realizar la ecocardiografía desde el lado izquierdo del paciente y así no interferir en el campo quirúrgico. Tras avanzar la guía, esta se sustituyó por un introductor pelable. Se insertó un catéter de 6.5 french a través del introductor en la aurícula derecha bajo visualización por ecocardiografía con una sonda cardíaca de 2-4 MHz desde la ventana subcostal. Una vez que el catéter se visualizó en la aurícula derecha se procedió a su retirada hasta la unión cavo-auricular. La posición del catéter en la vena cava superior se confirmó en

eje para-esternal modificado (fig. 1). A continuación el cirujano confeccionó el reservorio y túnel subcutáneo a nivel infraclavicular y el procedimiento se completó de la forma habitual. Se realizaron 4 procedimientos en 2 niños (5 y 10 años) y 2 niñas (11 y 15 años) con pesos entre 16 y 46 kg. Las indicaciones fueron linfoma en 3 casos y una enfermedad neurodegenerativa. Se consiguió la canalización del TBC en la primera punción y el correcto posicionamiento del catéter en todos los casos sin complicaciones. Tras una mediana (rango inter-cuartil) de seguimiento de 9 (6-11) meses los catéteres funcionan correctamente.

Esta es la primera descripción del uso de una técnica exclusivamente ecoguiada en la colocación de reservorios venosos. El abordaje supraclavicular del TBC es un nuevo acceso venoso que está ganando popularidad en los últimos años. Tiene la ventaja de permitir la inserción de la aguja en el plano longitudinal con un gran control de la trayectoria. Ha demostrado una tasa muy alta de éxito en la primera punción con escasas complicaciones. A diferencia del abordaje infra-clavicular clásico, la aguja se introduce en la vena con un ángulo suave y en sentido cráneo-caudal por lo que hay muy poco riesgo de acodamiento o malposición del catéter². En combinación con el uso de ecocardiografía nos ha permitido colocar los reservorios sin necesidad de exponer al paciente a radiación. Aunque las dosis de radiación en la inserción de los reservorios venosos en niños suelen ser bajas, en casos técnicamente complejos se pueden alcanzar dosis cercanas a las de una tomografía^{3,4}. Cualquier especialista pediátrico debe intentar reducir al mínimo esta exposición. Puesto que los niños son más vulnerables a los efectos de la radiación, una técnica que obvia la fluoroscopia es especialmente interesante en pediatría. La punción ecoguiada no solo aumenta la seguridad y la eficacia del acceso vascular, sino que puede eliminar la necesidad de realizar radiografías posprocedimiento de rutina⁵. En niños la visualización de la vena cava superior es relativamente sencilla y forma parte habitual de la ecocardiografía. Esto supone una ventaja esencial a la hora de localizar catéteres. Recientemente, nuestro grupo ha publicado un estudio que demuestra que la ecocardiografía es al menos igual de útil que la radiografía para localizar catéteres venosos centrales en niños críticos⁶. En la serie actual mostramos que su aplicación en la colocación de reservorios es prometedora, aun cuando los pacientes incluidos no eran los candidatos ideales, ya que se trataba de niños relativamente mayores con ventanas ecográficas no tan favorables. Creemos que el verdadero potencial de esta aplicación está en los niños pequeños y lactantes, quienes precisamente ofrecen mayor dificultad para la inserción de catéteres. Además

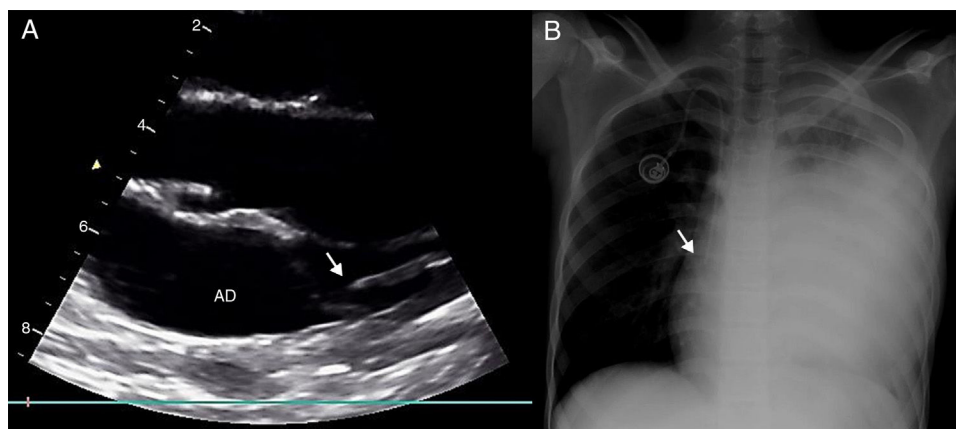


Figura 1 Posición del catéter en la unión cavo-auricular. A) Imagen desde plano paraesternal modificado de la vena cava superior. El catéter se encuentra en la parte superior de la aurícula derecha (AD) en la unión cavo-auricular. Para obtener el eje paraesternal modificado, partiendo de un eje largo paraesternal estándar se coloca el transductor paralelo al esternón y se inclina hacia la derecha del paciente hasta visualizar la cava superior. B) Radiografía simple del mismo paciente que muestra el posicionamiento correcto del catéter.

está técnica podría utilizarse fuera del quirófano con sedación superficial y anestesia local siempre que se asegure la asepsia. Esto podría facilitar la inserción del reservorio sin depender de la programación de quirófano. Evidentemente, nuestra serie es muy pequeña y los resultados deben considerarse preliminares. Como cualquier técnica ecográfica, la principal limitación es la necesidad de personal entrenado en la técnica, y no debería realizarse sin una experiencia previa adecuada (orientativamente consideramos que un mínimo de 20 procedimientos podrían ser necesarios para ganar competencia en la localización de catéteres). Debemos ser conscientes de que la ecografía a pie de cama realizada por el clínico para realizar diagnósticos o guiar procedimientos es ya una realidad en pediatría.

Bibliografía

1. Tagliari AP, Staub FL, Guimarães JR, Migliavacca A, Mossmann D da F. Evaluation of three different techniques for insertion of totally implantable venous access device: A randomized clinical trial. *J Surg Oncol*. 2015;112:56–9.
2. Oulego-Erroz I, Muñoz-Lozón A, Alonso-Quintela P, Rodríguez-Nuñez A. Comparison of ultrasound guided brachiocephalic and internal jugular vein cannulation in critically ill children. *J Crit Care*. 2016;35:133–7.
3. Saeman MR, Burkhalter LS, Blackburn TJ, Murphy JT. Radiation exposure and safety practices during pediatric central line placement. *J Pediatr Surg*. 2015;50:992–5.
4. Govia K, Connolly BL, Thomas KE, Gordon CL. Estimates of effective dose to pediatric patients undergoing enteric and venous access procedures. *J Vasc Interv Radiol*. 2012;23:443–50.
5. Wirsing M, Schummer C, Neumann R, Steenbeck J, Schmidt P, Schummer W. Is traditional reading of the bedside chest radiograph appropriate to detect intraatrial central venous catheter position? *Chest*. 2008;134:527–33.
6. Alonso-Quintela P, Oulego-Erroz I, Rodríguez-Blanco S, Muñoz-Fontan M, Lapeña-López-de Armentia S, Rodríguez-Nuñez A. Location of the Central Venous Catheter Tip With Bedside Ultrasound in Young Children: Can We Eliminate the Need for Chest Radiography? *Pediatr Crit Care Med*. 2015;16:e340–5.

Ignacio Oulego-Erroz^{a,b,c,*}, Jose María Pradillos-Serna^d, Sara Fuentes-Carretero^d y Erick Ardelá-Díaz^d

^a Servicio de Pediatría, Complejo Asistencial Universitario de León, León, España

^b Grupo de Trabajo en Ecografía de la Sociedad Española de Cuidados Intensivos Pediátricos (SECIP)

^c Instituto de Biomedicina (IBIOMED) de León, León, España

^d Servicio de Cirugía Pediátrica, Complejo Asistencial Universitario de León, León, España

* Autor para correspondencia.

Correo electrónico: ignacio.oulego@gmail.com (I. Oulego-Erroz).

<https://doi.org/10.1016/j.anpedi.2017.10.006>
1695-4033/

© 2017 Asociación Española de Pediatría. Publicado por Elsevier España, S.L.U. Este es un artículo Open Access bajo la licencia CC BY-NC-ND (<http://creativecommons.org/licenses/by-nc-nd/4.0/>).