

ORIGINAL

Riesgo de displasia del desarrollo de la cadera en pacientes sometidos a versión cefálica externa



Nerea Sarmiento Carrera^{a,*}, Eva González Colmenero^a, José Luis Vázquez Castelo^b, Ana Concheiro Guisán^a, Emilio Couceiro Naveira^c y José Ramón Fernández Lorenzo^a

^a Servicio de Pediatría, Hospital Álvaro Cunqueiro, Vigo, España

^b Servicio de Radiología, Hospital Álvaro Cunqueiro, Vigo, España

^c Servicio de Obstetricia y Ginecología, Hospital Álvaro Cunqueiro, Vigo, España

Recibido el 26 de enero de 2017; aceptado el 27 de marzo de 2017

Disponible en Internet el 3 de mayo de 2017

PALABRAS CLAVE

Displasia del desarrollo de la cadera;
Versión cefálica externa;
Presentación podálica

Resumen

Introducción: La displasia del desarrollo de la cadera (DDC) engloba un espectro de anomalías que afecta a la maduración y desarrollo de la cadera. La presentación podálica es uno de los factores de riesgo asociado a esta patología y puede ser modificada en las últimas semanas de gestación mediante la versión cefálica externa (VCE). El objetivo de nuestro trabajo es determinar la incidencia de DDC en pacientes sometidos a una VCE exitosa, así como valorar la necesidad de incluir a estos niños (podálicos durante gran parte de la gestación) en el protocolo de cribado de DDC.

Material y métodos: Estudio de cohortes prospectivo realizado en el Hospital Universitario de Vigo entre el 1 de enero y el 31 de diciembre del 2015. Participaron niños sometidos a VCE y niños podálicos no sometidos a VCE. A todos ellos se les realizó una ecografía de cadera para estudiar la incidencia de DDC en ambos grupos.

Resultados: Se incluyeron un total de 122 pacientes. Se intentó realizar VCE en 67 (54,9%) siendo exitosa en 35 (52,2%). De los 122 niños: 14 fueron diagnosticados de DDC mediante ecografía. Tres (8,5%) de los niños con DDC nacieron en presentación cefálica tras VCE exitosa con exploración física de caderas normal al nacimiento.

Conclusiones: La VCE reduce el riesgo de DDC con respecto a la presentación podálica pero de no incluir a los niños versionados con éxito en el protocolo de cribado de DDC, corremos el riesgo de no detectar precozmente esta patología.

© 2017 Asociación Española de Pediatría. Publicado por Elsevier España, S.L.U. Todos los derechos reservados.

* Autor para correspondencia.

Correo electrónico: nerea.sarmiento.carrera@sergas.es (N. Sarmiento Carrera).

KEYWORDS

Developmental dysplasia of the hip;
External cephalic version;
Breech presentation

Risk of developmental dysplasia of the hip in patients subjected to the external cephalic version**Abstract**

Introduction: Developmental dysplasia of the hip (DDH) refers to the spectrum of abnormalities of maturation and development of the hip. Breech presentation is associated with DDH. This risk factor can be modified by external cephalic version (ECV). The aim of this study is to evaluate the incidence of DDH in patients who successfully underwent ECV, as well as to evaluate need for these children (breech for a period during gestation) to be included in the DDH screening protocol.

Material and methods: A prospective cohort study was conducted in the Hospital Universitario de Vigo from January 1, 2015 to December 31, 2015. It included children born in cephalic presentation after a successful ECV, as well as children born in breech presentation. They all were screened for DDH by ultrasound examination of the hip.

Results: Out of a total of 122 newborns included in the study, ECV was attempted on 67 (54.9%), of which 35 (52.2%) were successful. Out of the 14 children diagnosed with DDH, 3 of those born in cephalic presentation after a successful ECV were found to be normal on physical examination.

Conclusions: Successful ECV is associated with a lower incidence of DDH as regards breech presentation. However, these patients should be included in the DDH screening protocol for the early detection of this disorder.

© 2017 Asociación Española de Pediatría. Published by Elsevier España, S.L.U. All rights reserved.

Introducción

La displasia del desarrollo de la cadera (DDC) engloba un espectro de anomalías que afecta a la maduración de la cadera del recién nacido, en la que la cabeza femoral y el acetábulo presentan una congruencia y desarrollo inadecuados. Durante las primeras semanas de vida, los recién nacidos pueden tener una laxitud fisiológica de la cadera e inmadurez del acetábulo que se resuelve de manera espontánea y sin consecuencias¹. Sin embargo, la DDC no corregida se asocia a importantes comorbilidades a largo plazo incluyendo anomalías de la marcha, dolor crónico o degeneración de la articulación coxofemoral^{1,2}. Determinados factores como el sexo femenino, ser primogénito, presentación podálica (más allá de la 34 semana de edad gestacional), escasa movilidad fetal, oligohidramnios o historia familiar de DDC aumentan el riesgo de padecer esta enfermedad³.

Todos los factores de riesgo asociados a esta patología son inalterables, salvo el tipo de presentación que adopta el feto. La versión cefálica externa (VCE) tiene como objetivo reducir el número de partos mediante cesárea indicada por presentación podálica, disminuyendo así la morbimortalidad materno-fetal asociada a este tipo de nacimientos⁴. La VCE es una maniobra relativamente sencilla, segura y poco costosa. El obstetra, bajo ansiólisis de la gestante, realiza una manipulación externa ejerciendo una presión suave sobre la pared abdominal de la madre para reducir el eje longitudinal fetal y conseguir un giro completo del mismo^{4,5}. Para garantizar la seguridad del feto, durante el procedimiento, se monitoriza la frecuencia cardíaca fetal.

Durante los primeros días de vida del niño, el pediatra realiza una exploración física exhaustiva y completa incluyendo la valoración de las articulaciones coxofemorales. La

exploración minuciosa es fundamental y especial atención merece la exploración de la cadera en pacientes con factores de riesgo para desarrollar DDC. Hay que tener en cuenta que cuanto más precoz sea el diagnóstico, más sencillo y eficaz será el tratamiento y mejor será la evolución y el resultado final⁶⁻⁸. En nuestro medio, las pruebas de imagen no se realizan de forma sistemática. Se solicita ecografía de cadera a los pacientes que presentan una exploración física patológica y a aquellos con dos o más factores de riesgo (sexo femenino, presentación podálica en el momento del nacimiento y/o familiares de primer grado con DDC)⁹. En pacientes con exploración física normal, el momento idóneo para realizar la ecografía será a las 6 semanas de vida, siendo la cadera lo suficientemente madura para evitar falsos positivos y plástica para responder con éxito al tratamiento conservador.

La VCE modifica la presentación del feto en las últimas semanas de gestación, habiendo permanecido este en podálica una parte del embarazo. Sin embargo, al nacer finalmente el niño en cefálica, no se considera este hecho como factor de riesgo para padecer DDC y no es contemplado dentro del protocolo vigente. El objetivo de nuestro trabajo es determinar la incidencia de DDC en pacientes sometidos a una VCE exitosa, así como valorar la necesidad de modificar el actual protocolo, incluyendo en este a los pacientes versionados con éxito considerándolos como podálicos.

Materiales y métodos

Estudio de cohortes prospectivo realizado entre el 1 de enero y el 31 de diciembre del 2015. Participaron niños nacidos en nuestro hospital sometidos a VCE (exitosa) durante el último trimestre de gestación y niños no versionados o

versionados sin éxito que nacieron en presentación podálica como grupo control. A todos ellos se les realizó una ecografía de cadera a las 6 semanas de vida para estudiar la incidencia de DDC en ambos grupos. Todos los padres/madres de los niños incluidos en el estudio fueron informados y firmaron un consentimiento aceptando su participación.

Resultados

Se incluyeron un total de 122 pacientes, 68 (55%) mujeres y 54 (44%) varones con una edad gestacional comprendida entre las 34 y 41 semanas. Todos fueron embarazos únicos, 108 (89%) nacieron a término y 81 (66%) eran primogénitos. En cuanto al tipo de nacimiento: 94 (77%) nacieron mediante cesárea (86 presentación podálica, 4 parto estacionario, 3 alteración del registro cardiotocográfico y 1 desproporción feto-pélvica) 28 (23%) mediante parto eutócico o instrumental. En las ecografías prenatales, 8 (6,6%) tenían crecimiento intrauterino retardado, 8 (6,6%) eran macrosómicos, 3 (2,5%) pacientes tenían oligohidramnios y 3 (2,5%) presentaban alteraciones renales. Casi un 10% de las madres tenían diabetes gestacional o hipotiroidismo. Diez pacientes presentaban antecedentes familiares de DDC, siendo familiares de primer grado (madre) en 7 casos.

Se intentó realizar la VCE en 67 (55%) pacientes entre la semana 36 y 40 de edad gestacional. La VCE fue posible en 35 casos (52,2% de tasa de éxito) y no fue posible en 32 (47,8%). De los 35 pacientes versionados: 28 nacieron mediante parto eutócico y 7 finalmente mediante cesárea (4 parto estacionario, 2 riesgo de pérdida de bienestar fetal, uno desproporción feto-pélvica).

En la ecografía de cadera, se objetivó DDC en 14 pacientes: 11 no versionados y nacidos en presentación podálica (en 6 de ellos se intentó VCE sin éxito) y 3 versionados nacidos en presentación cefálica (2 mujeres versionadas en la semana 38 de edad gestacional y un varón versionado en la semana 37 de edad gestacional). Los pacientes pertenecientes a cada grupo de estudio y su porcentaje de DDC están recogidos en un diagrama de flujo (fig. 1).

En cuanto a las características de los 14 niños con DDC documentada por ecografía tenemos: 9 mujeres y 5 varones, 11 eran primogénitos, 2 eran fetos macrosómicos, 3 tenían antecedentes de DDC en familiares de primer grado, uno de ellos asociaba tortícolis, y uno presentaba crecimiento intrauterino retardado. En estos pacientes con DDC la exploración física fue patológica en 5 de ellos siendo normal en los 9 restantes (incluidos los 3 pacientes versionados). Resaltar un paciente con exploración física alterada sin datos ecográficos de DDC.

Los motivos por los que se solicitó la ecografía de cadera en los 14 pacientes con DDC fueron diferentes. Seis cumplían los criterios de inclusión recogidos en el protocolo de cribado de DDC vigente en nuestro centro, 5 tenían una exploración física patológica y en los 3 niños restantes la indicación ecográfica fue únicamente el objetivo planteado en este estudio: conocer la incidencia de DDC en niños versionados con exploración física normal y sin otros factores de riesgo asociados.

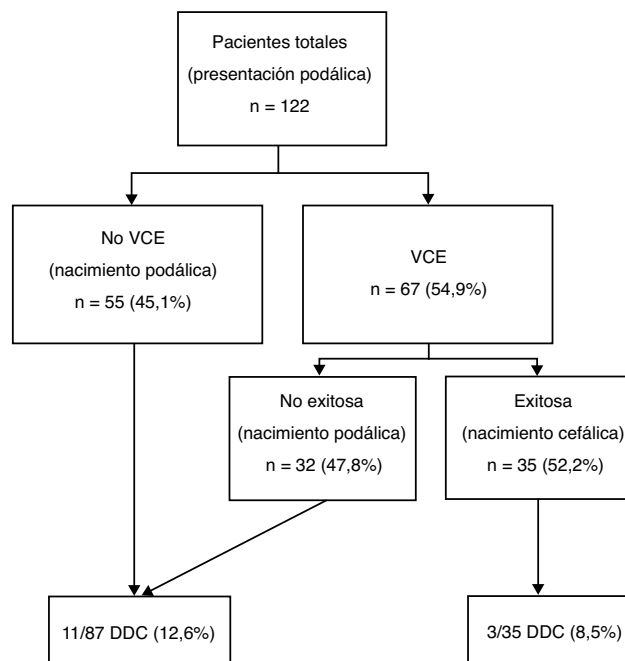


Figura 1 Diagrama de flujo de pacientes pertenecientes a cada grupo de estudio y porcentaje de DDC en cada uno de ellos.

Discusión

La DDC es una entidad que requiere un diagnóstico y tratamiento precoz debido a las importantes consecuencias derivadas de un retraso en la terapéutica. La DDC ha sido relacionada con distintos factores de riesgo, entre ellos, sexo femenino, primigenia, presentación podálica a partir de la semana 34 de edad gestacional, oligohidramnios o contar con antecedentes de DDC en familiares de primer grado. En nuestro estudio, se pone de manifiesto la relación entre la DDC y el sexo femenino, la presentación podálica o los antecedentes familiares. Así mismo, esta enfermedad se asocia con otras causas de restricción de espacio intrauterino que influyen sobre la cadera además de la presentación podálica tales como fetos macrosómicos y oligohidramnios.

En los últimos años se han introducido modificaciones en la práctica clínica obstétrica. La cesárea se está convirtiendo en la vía habitual para el parto en presentación podálica, ya que se asocia a una menor mortalidad perinatal¹⁰. La introducción de la VCE permite reducir el número de fetos en presentación podálica y, por tanto, los partos mediante cesárea y los riesgos derivados de esta. Sin embargo apenas disponemos de trabajos que evalúen sus consecuencias en relación con la DDC¹¹. La modificación de la presentación del feto provoca beneficios tanto para la madre como para el bebé, pero debemos estudiar los efectos que puede provocar sobre la cadera del recién nacido. Actualmente disponemos de dos métodos para el diagnóstico precoz de esta dolencia, la exploración física sistemática y la realización de ecografía rutinaria en aquellos niños que suman dos o más factores de riesgo. Entonces, surge la pregunta de cómo manejar aquellos niños con exploración física normal y que no cumplen el criterio de nacimiento en podálica en sentido estricto para la solicitud de ecografía porque

nacieron mediante parto eutócico tras una VCE. Conociendo la fisiopatología de la DDC, cabría esperar que estos niños tuvieran un menor riesgo para el desarrollo de DDC que los podálicos hasta el parto y que probablemente este riesgo disminuyera con el tiempo hasta el parto desde la VCE. En cualquier caso, también cabría esperar que el riesgo que supone el hecho de haber estado temporalmente en podálica haga que la incidencia de DDC en estos niños sea superior al de los niños en presentación cefálica pura.

La incidencia global de esta patología en nuestro medio es del 4,3%, según datos aportados por dos estudios realizados sobre 40.243 recién nacidos^{12,13}. No disponemos actualmente de trabajos que evalúen la influencia de la VCE sobre la DDC en la población infantil de nuestro país. Sin embargo, un estudio holandés encontró un 2,8% de DDC en niños nacidos en presentación cefálica tras VCE exitosa¹¹.

En nuestro estudio, tenemos en esta situación 35 niños versionados intraútero que nacen finalmente en presentación cefálica y con una exploración sin alteraciones. Realizamos la ecografía (fuera de protocolo) detectando DDC en 3 (8,5%). De no haberlos incluido en un protocolo de despistaje de DDC, probablemente estos niños se hubieran diagnosticado y tratado de forma tardía, al iniciar la deambulación, siendo irreversibles muchas de las consecuencias de su DDC. Por tanto, debemos preguntarnos si sería necesario considerar a los niños exitosamente versionados como presentación podálica a efectos de despistaje de DDC. La VCE exitosa supone importantes ventajas. A nivel médico, evita la morbilidad asociada a una intervención quirúrgica (cesárea) y a nivel económico, reduce el tiempo medio de hospitalización necesario tras un nacimiento (2 días tras un parto eutócico frente a 4-5 días tras una cesárea). Sin embargo, pese a que la VCE reduce el riesgo de DDC en relación con la presentación podálica corremos el riesgo de no detectar la DDC si excluimos a los niños versionados con éxito del protocolo.

En cuanto a las limitaciones de nuestro estudio mencionar que contamos con un tamaño muestral pequeño que dificulta que alcancemos la significación estadística. Debemos seguir trabajando en esta línea de investigación con el fin de obtener datos significativos aplicables a la práctica clínica.

Los resultados de este trabajo apoyarían la hipótesis anteriormente expuesta: los fetos en presentación podálica versionados a cefálica presentan un riesgo menor pero cierto en relación con los podálicos al nacimiento y este no debería obviarse en el despistaje de DDC. Por tanto, es necesario continuar estudiando la asociación de DDC y este factor de riesgo. Además, se pone de manifiesto la necesidad de formar equipos multidisciplinares donde obstetras, pediatras y radiólogos pediátricos trabajen juntos,

adaptando los avances en el área obstétrica al ámbito de la pediatría.

Conflicto de intereses

Los autores declaran no tener ningún conflicto de intereses.

Bibliografía

1. Crawford AH, Mehlman CT, Slovek RW. The fate of untreated developmental dislocation of the hip: long-term follow-up of eleven patients. *J Pediatr Orthop*. 1999;19:641.
2. Weinstein SL. Natural history of congenital hip dislocation (CDH) and hip dysplasia. *Clin Orthop Relat Res*. 1987;62.
3. Fernández Arroyo AJ, Olombrada Valverde M. Displasia congénita de la cadera. *An Pediatr Contin*. 2003;1:169-74.
4. Fandiño E, Dueñas JL, Delgado JC, Carrasco A, Bedoya C. Resultados obstétricos y perinatales de la implementación de un programa de versión cefálica externa. *Prog Obstet Ginecol*. 2010;53:41-5.
5. Sociedad Española de Ginecología y Obstetricia. Versión cefálica externa (actualizado Mar de 2014). *Prog Obstet Ginecol*. 2015;58:337-40.
6. Murphy SB, Ganz R, Müller ME. The prognosis in untreated dysplasia of the hip A study of radiographic factors that predict the outcome. *J Bone Joint Surg Am*. 1995;77:985.
7. Terjesen T. Residual hip dysplasia as a risk factor for osteoarthritis in 45 years follow-up of late detected hip dislocation. *J Child Orthop*. 2011;5:425.
8. Rosenfeld S. Developmental displasia of the hip: Treatment and outcome. [Monografía en Internet]. UpToDate; 2016. [consultado 9 Oct 2016]. Disponible en: <http://www.uptodate.com/>
9. Cribado de la displasia evolutiva de cadera. En programa de salud infantil/AEPap [En línea] [consultado 14 Abr 2014]. Disponible en: <https://www.aepap.org/sites/default/files/cadera.pdf>
10. Hannah ME, Hannah WJ, Hewson SA, Hodnett ED, Saigal S, Willan AR, et al. Planned caesarean section versus planned vaginal birth for breech presentation at term: a randomized multi-centre trial Term Breech Trial Collaborative Group. *Lancet*. 2000;356:1375-83.
11. Lambek AF, de Hundt M, Vlemmix F, Akerboom BMC, Bais JMJ, Papatsonis DNM, et al. Risk of developmental displasia of the hip in breech presentation: the effect of successful external cephalic version. *BJOG*. Published Online 2012. DOI: 10.1111/1471-0528.12013. [consultado 16 Sep 2016]. Disponible en: www.bjog.org
12. Padilla Esteban ML, Nogales Espert A, García-Siso Pardo JM, Curto de la Mano A. Incidencia en la enfermedad luxante de la cadera en 40.243 nacidos vivos (Parte I). *An Esp Pediatr*. 1990;33:335-8.
13. Padilla Esteban ML, Nogales Espert A, García-Siso Pardo JM, Curto de la Mano A. Incidencia en la enfermedad luxante de la cadera en 40.243 nacidos vivos (Parte II). *An Esp Pediatr*. 1990;33:539-41.