

Ischaemic stroke in children with cardiopathy: An epidemiological study. *Neurologia*. 2016, pii: S0213-4853(16)30055-X. rticle in English, Spanish].

6. Varni JW, Limbers CA, Burwinkle TM. Impaired health-related quality of life in children and adolescents with chronic conditions: A comparative analysis of 10 disease clusters and 33 disease categories/severities utilizing the PedsQL 4.0 Generic Core Scales. *Health Qual Life Outcomes*. 2007;5:43.

María Vázquez López^{a,*}, Pedro Castro de Castro^a, Nuria Gil Villanueva^b, Andrés José Alcaraz Romero^c y Samuel Ignacio Pascual Pascual^d

^a Sección de Neuropediatría, Hospital Materno Infantil Gregorio Marañón, Madrid, España

^b Sección de Cardiología Infantil, Hospital Materno Infantil Gregorio Marañón, Madrid, España

^c Servicio de Pediatría, Hospital de Getafe, Getafe, Madrid, España

^d Servicio de Neuropediatría, Hospital La Paz, Madrid, España

* Autor para correspondencia.

Correo electrónico: vazquezlopezmaria@gmail.com (M. Vázquez López).

<https://doi.org/10.1016/j.anpedi.2017.04.001>
1695-4033/

© 2017 Asociación Española de Pediatría. Publicado por Elsevier España, S.L.U. Todos los derechos reservados.

Síndromes de Jarcho-Levin y Rokitansky. Una excepcional asociación



Jarcho-Levin and Rokitansky syndromes. An exceptional association

Sr. Editor:

El síndrome de Mayer-Rokitansky-Küster-Hauser (SMRKH) se caracteriza por la aplasia congénita del útero y los dos tercios superiores de la vagina en mujeres con un desarrollo adecuado de los caracteres sexuales secundarios y un cariotipo normal 46,XX¹. La incidencia se estima entre 1:4.000-5.000 mujeres nacidas vivas². El síndrome de Jarcho-Levin (SJL) o disostosis espondilocostal se define por la asociación de malformaciones costales y vertebrales, condicionando acortamiento troncular y talla baja³. Afecta a 1:4.000 nacidos vivos⁴. A continuación presentamos el caso de una paciente con diagnóstico neonatal de SJL que consulta por amenorrea primaria, poniendo de manifiesto una agenesia útero-vaginal.

Niña de 15 años con amenorrea primaria. Sin antecedentes prenatales de interés, diagnosticada al nacimiento de SJL por presentar tronco corto y malformaciones toracolumbares. Asocia también comunicación interventricular perimembranosa, comunicación interauricular tipo *ostium secundum* y hernia inguinal derecha con inclusión de ovario.

En el momento de su valoración presenta un desarrollo puberal completo (estadio de Tanner v), genitales externos femeninos normales. No se objetivan signos de hiperandrogenismo. Para estudiar la amenorrea primaria se solicita ecografía pélvica, edad ósea (EO) y estudio hormonal. En la ecografía no se evidencian útero ni ovarios. La EO es acorde a su edad cronológica. La analítica muestra estradiol (92 ng/ml) y gonadotropinas (LH 13,1 mUI/ml y FSH 4,6 mUI/ml) en rango normal. Se realiza una resonancia magnética abdomino-pélvica (fig. 1) en la que no se identifica útero ni tercio superior de vagina. Los ovarios están

en posición normal y en el derecho se demuestra un quiste. Los riñones tienen morfología y posición normal.

Ante tales hallazgos la paciente es diagnosticada de SMRKH, el cual puede ser de 2 tipos: el tipo I (OMIM 277000) o aplasia útero-vaginal aislada y el tipo II (OMIM 601076), que como corresponde con el caso que presentamos se asocia a otras anomalías congénitas, principalmente renales, cardíacas, auditivas y esqueléticas. A nivel esquelético se describen defectos vertebrales

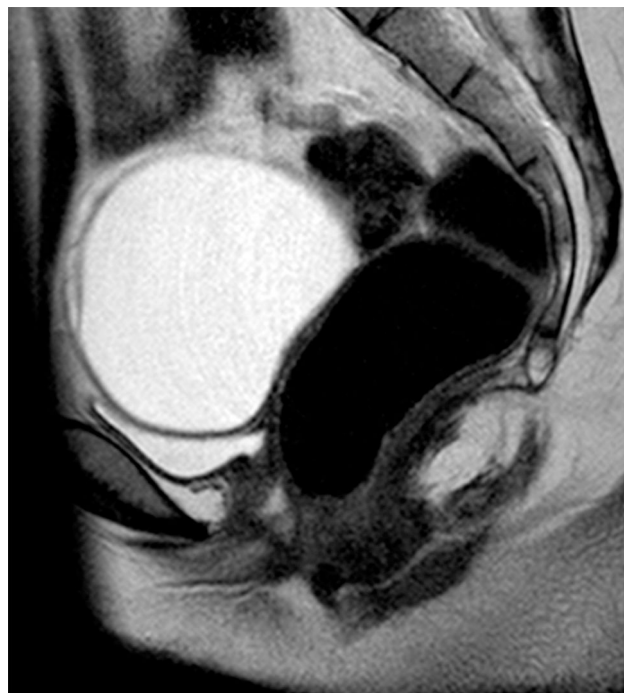


Figura 1 Resonancia magnética pélvica. Imagen sagital potenciada en T2 en la que se identifica un quiste de ovario improntando el techo de la vejiga y se puede identificar que la pared posterior de la vejiga y la anterior del recto están en contacto por la ausencia de útero y tercio superior de vagina.

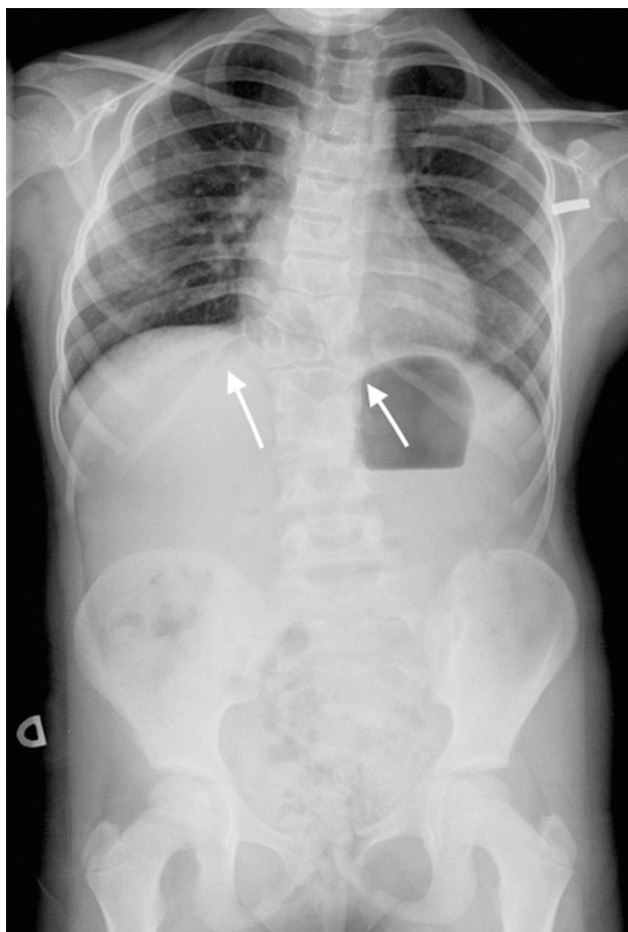


Figura 2 Radiografía de columna anteroposterior donde puede apreciarse acortamiento de tronco, escoliosis, T12 en mariposa, fusión vertebral L1-L2-L3, y anomalías costales: fusión de la undécima y duodécima costilla derechas.

(aislados, escoliosis, Klippel-Feil), costales, malformaciones de paladar o de extremidades¹.

Dado el origen mesodérmico común y la estrecha relación embriológica de los órganos afectados se propone que el SMRKH puede originarse en fases muy tempranas del desarrollo embrionario. La existencia de casos familiares con diferente grado de afectación lleva a buscar posibles genes candidatos como el que codifica para la hormona anti-mülleriana (AMH) y su receptor, *Wt1*, *PAX2*, los genes homeobox *HOX* y *WNT*, sin que se demuestre una relación causal. Se describen casos de SMRKH tipo II asociado a hiperandrogenismo en pacientes con mutaciones en *WNT4*^{1,5}. A su vez, el SJL se asocia a defectos del gen *DLL3*, que forma parte de la vía de señalización Notch, implicada en el desarrollo embriológico³. La presencia de diferentes *locus* en los genes que pueden relacionarse con ambas entidades, resulta sugestivo de que en este caso probablemente exista un origen multifactorial, poligénico o que la causa sea una alteración común a varias vías de señalización implicadas.

Nuestra paciente inicialmente se diagnostica de SJL dada la presencia de tórax en escudo, T12 en mariposa, fusión ver-

tebral L1-L2-L3, y anomalías costales (fusión de la undécima y duodécima costilla derecha, anomalías morfológicas de segunda y tercera costilla derecha y ausencia de la primera costilla derecha) (fig. 2). Posteriormente, dada la ausencia de útero y porción superior de la vagina se une el diagnóstico de SMRKH. Actualmente la paciente presenta escoliosis no progresiva con curva dorsal derecha de 45°, patrón respiratorio restrictivo moderado y no tiene lesiones cardíacas residuales; mantiene seguimiento multidisciplinar.

Para las mujeres con SMRKH, las posibilidades de ser madres se reducen a la adopción, la gestación subrogada o el trasplante uterino. Fruto de esta última técnica nace el primer bebé vivo en 2014⁶, por otro lado, la bioingeniería suscita un interés creciente en el tratamiento de la infertilidad femenina, con el desarrollo potencial de tejidos y órganos sustitutivos, que entre otras ventajas evitarían la necesidad de inmunosupresión.

Con la comunicación de este caso queremos presentar la primera asociación entre el SMRKH y el SJL.

Si bien se describen anomalías vertebrales y/o costales asociadas al SMRKH, en la bibliografía revisada no encontramos ningún caso con características de SJL o disostosis espínulo-costal. Así mismo, en algún paciente con SJL se asocian alteraciones urogenitales, pero ninguna paciente de las descritas en la bibliografía cumple criterios de SMRKH.

En este caso se detectan de forma precoz malformaciones óseas y cardíacas, sin embargo se llega a un diagnóstico tardío del SMRKH, lo cual puede evitarse realizando un despistaje completo de otras anomalías.

Bibliografía

1. Morcel K, Camborieux L, Guerrier D. Mayer-Rokitansky-Küster-Hauser (MRKH) syndrome. *Orphanet J Rare Dis.* 2007;2:13.
2. Varner RE, Younger JB, Blackwell RE. Müllerian dysgenesis. *J Reprod Med.* 1985;30:443-9.
3. Berdon WE, Lampl BS, Cornier AS, Ramirez N, Turnpenny PD, Vitale MG, et al. Clinical and radiological distinction between spondylothoracic dysostosis (Lavy-Moseley syndrome) and spondylocostal dysostosis (Jarcho-Levin syndrome). *Pediatr Radiol.* 2011;41:384-8.
4. Martínez-Frías ML, Bermejo E, Paisan L, Martín M, Egijs J, López JA, et al. Severe spondylocostal dysostosis associated with other congenital anomalies: a clinical epidemiologic analysis and description of ten cases from the Spanish registry. *Am J Med Gen.* 1994;51:203-12.
5. Sultan C, Biason-Lauber A, Philibert P. Mayer-Rokitansky-Küster-Hauser syndrome: Recent clinical and genetic findings. *Gynecol Endocrinol.* 2009;25:8-11.
6. Brannstrom M, Johannesson L, Bokstrom H, Kvarnström N, Mölne J, Dahm-Kähler P, et al. Livebirth after uterus transplantation. *Lancet.* 2015;385:607-16.

Rebeca Barriga Buján^a, Alba Muinelo Segade^a, Ana Prado-Carro^{a,b,*}, Pedro González Herranz^c y Rafaela Soler Fernández^d

^a Servicio de Pediatría, Complejo Hospitalario Universitario de A Coruña (CHUAC), SERGAS, A Coruña, España

^b Unidad de Endocrinología Pediátrica, Complejo Hospitalario Universitario de A Coruña (CHUAC), SERGAS, A Coruña, España

^c Servicio de Traumatología y Ortopedia Infantil, Complejo Hospitalario Universitario de A Coruña (CHUAC), SERGAS, A Coruña, España

^d Servicio de Radiología, Complejo Hospitalario Universitario de A Coruña (CHUAC), SERGAS, A Coruña, España

* Autor para correspondencia.

Correo electrónico: ana.maria.prado.carro@sergas.es

(A. Prado-Carro).

<https://doi.org/10.1016/j.anpedi.2017.03.016>
1695-4033/

© 2017 Publicado por Elsevier España, S.L.U. en nombre de Asociación Española de Pediatría.

Implicación de un brote nacional de infección por *Serratia marcescens* asociado a clorhexidina contaminada en un hospital pediátrico



Implication of a national outbreak of *Serratia marcescens* associated with a contaminated solution of chlorhexidine in a paediatric hospital

Sr. Editor:

La ubicuidad de *Serratia marcescens*, su capacidad de sobrevivir en ambientes húmedos, así como de colonizar el tracto gastrointestinal y/o respiratorio, la hace responsable de múltiples brotes nosocomiales¹, sobre todo en pacientes pediátricos, concretamente, recién nacidos, quienes sufren las peores consecuencias^{2,3}. En ocasiones se localiza la fuente de infección, siendo de especial trascendencia, por sus consecuencias, aquellos brotes en los que está implicada una solución antiséptica³. En esta carta describimos la experiencia en un hospital infantil (HI), en el contexto de un brote nacional por *S. marcescens* asociado al uso de un antiséptico de clorhexidina (CHX) contaminado⁴, entre agosto de 2014 y enero de 2015, con 148 casos (86 confirmados) en 10 CC.AA. Aunque la mayoría de los afectados tenían más de 65 años, en nuestro centro se vieron afectados 8 niños, entre el 22 de noviembre y 16 de diciembre de 2014. Todos desarrollaron bacteriemia con buena evolución, excepto un lactante que falleció en 24 horas tras el diagnóstico (letalidad 12,5%).

Inicialmente, cuando aún se desconocía la extensión del brote a nivel nacional, se mantuvo la hipótesis de una fuente común y/o reservorio de *S. marcescens*, un medio líquido ubicado en el bloque quirúrgico del HI, donde se había atendido a los 5 primeros pacientes afectados. La negatividad de los cultivos de los antisépticos con base de CHX utilizados en dicha unidad, el aislamiento de *S. marcescens* en una bolsa de concentrado de hematíes de una paciente transfundida en UCI pediátrica y no intervenida, hizo considerar el procedimiento de la transfusión como otra posible vía de transmisión de la infección, pues todos los casos habían sido transfundidos previamente al diagnóstico de la bacteriemia.

En el curso de la investigación, y tras la detección de 7 de los 8 casos, la Agencia Española del Medicamento

comunicó la retirada de lotes de antisépticos de piel sana a base de CHX en solución acuosa o alcohólica (I-15, I-11, I-28, I-29, I-30, I-33 e I-35) comercializados en 2014, a la vez que

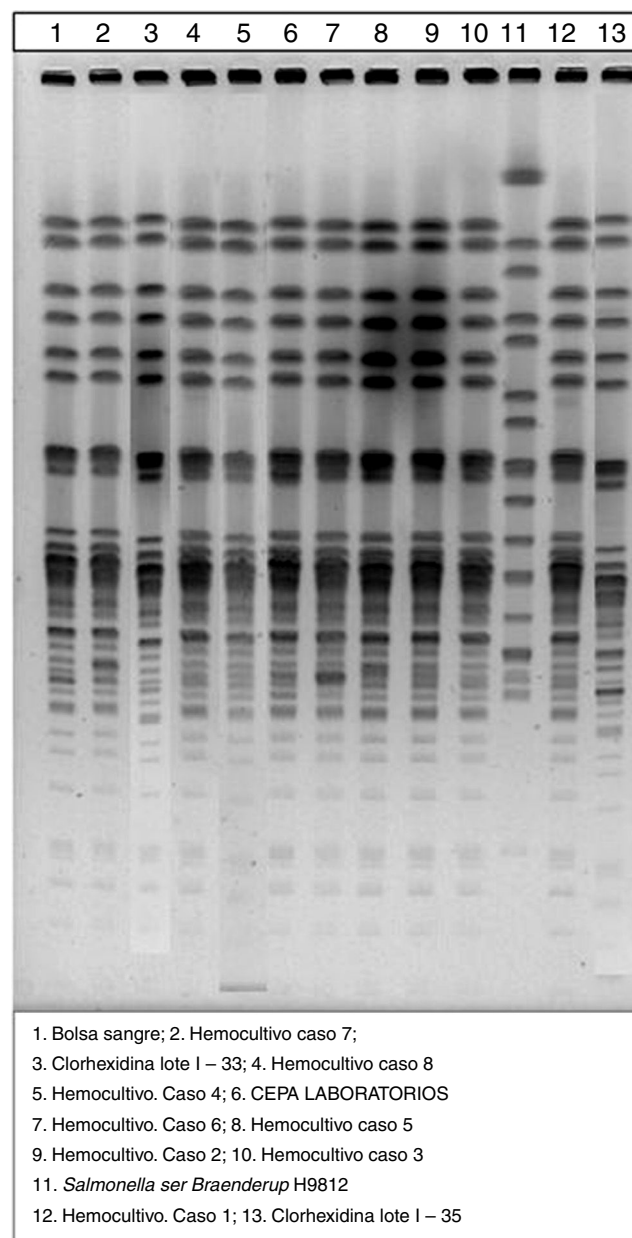


Figura 1 Patrones de electroforesis en campo pulsado de las cepas implicadas en el brote.