

Hematoma epidural neonatal. Tres casos y revisión de la literatura



Neonatal epidural haematoma. Presentation of 3 cases and a literature review

Sr. Editor:

El hematoma epidural (HE) es una entidad rara en el recién nacido (RN), encontrando menos de 80 casos. No está definida la mejor actitud terapéutica, encontrando desde resolución espontánea hasta craneotomías evacuadoras. En general dependerá de la sintomatología y el tamaño de la colección¹. Describimos 3 casos ilustrativos, asociados con partos distócicos y cesárea. En todos se realizó tratamiento quirúrgico y todos tuvieron buena evolución.

Caso 1: Recién nacido a término (RNT), cesárea por riesgo de pérdida de bienestar fetal (RPBF). Apgar 8/9. Al alta, presenta pequeño cefalohematoma parietal derecho (1,5 × 1 cm). A los 23 días de vida, persiste cefalohematoma y en radiografía, fractura-hundimiento parietal derecha. En ecografía se sospechó una colección extradural, que se confirmó en la resonancia magnética (RM): HE subagudo frontoparietal derecho de 10 mm de espesor, con efecto masa y fractura-hundimiento ipsilateral. Analítica normal. Se intervino, evidenciando fractura deprimida conminuta y una densa colección hemática subgaleal y epidural que se evacuó. Incisión en duramadre para descartar colección subdural. A los 8 días de la cirugía, presentó tumefacción y colección subgaleal en el área intervenida, compatible con pseudomeningocele a tensión (fístula de líquido cefalorraquídeo contenida) que precisó cirugía. En la RM de control, no restos del HE.

Caso 2: RNT, trasladada a los 10 días de vida de otro centro. Parto inducido se intentó extracción por fórceps por RPBF pero finalmente se realizó cesárea urgente. Apgar 8/9. Cefalohematomas temporoparietales bilaterales. A las 24 h presentó un episodio compatible con una crisis convulsiva. En la RM cerebral: colección hemática subaguda extraaxial de 12 × 48 × 56 mm derecha, con efecto masa, compatible con HE (Figura 1A). Analítica y exploración neurológica normal. Se intervino, evidenciando fractura craneal lineal no deprimida y una colección epidural densa subyacente que se evacuó. En la RM de control con mínimos restos de HE y cefalohematomas bilaterales en resolución (Figura 1B). Hasta el momento, buen desarrollo neurológico y sin crisis convulsivas.

Caso 3: RNT, trasladado a los 9 días de vida por HE parietal derecho. Parto distócico con espátulas. Apgar 9/10. Diagnosticado de forma casual en una ecografía transfontanelar (Figura 2). En la TC se confirma, dimensiones: 47 × 21 × 58 mm, con efecto masa. Analítica normal. Se realiza craneotomía y evacuación del mismo. En la TC postoperatoria con cambios posquirúrgicos, postoperatorio sin incidencias. Neurológicamente asintomático.

El HE neonatal es una enfermedad poco frecuente, posiblemente infradiagnosticada, dado que la ecografía transfontanelar tiene limitaciones¹. El sangrado puede ser venoso o arterial, aunque por la evolución y la anatomía neonatal suele ser venoso y por tanto progresivo². En muchos de

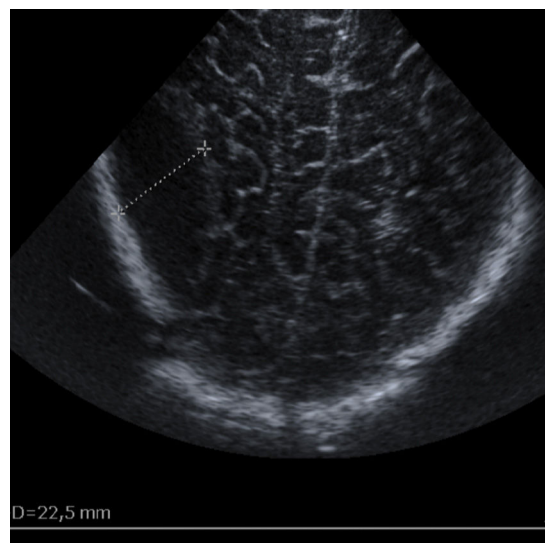


Figura 2 Ecografía transfontanelar preoperatoria del caso 3. Imagen biconvexa hipoecoica parietal posterior derecha de 48 × 22,5 mm, sugestiva de hematoma epidural.

los casos reportados como en los nuestros, hay fractura craneal y comunicación con un cefalohematoma suprayacente³.

La clínica varía enormemente desde asintomática a crisis convulsivas o la muerte, generalmente en pacientes con otras lesiones cerebrales, asfixia, coagulopatía...

El diagnóstico se realiza desde la sospecha por riesgo de lesión intracraneal (partos instrumentales, desproporción pélvico-cefálica, extracciones dificultosas, traumatismo craneoencefálico), la EF (grandes cefalohematomas, líneas de fractura o depresiones craneales) o la evolución (crisis convulsivas, letargia, signos de hipertensión intracraneal)¹.

Actualmente son de elección la RM o la TC frente a la ecografía, ya que las 2 primeras ofrecen información más exacta del tamaño, densidad, localización, etc. En nuestros casos, la ecografía transfontanelar encontró signos indirectos del HE, confirmándose con RM/TC.

El tratamiento continúa siendo discutido, ya que se ha descrito actitud expectante y resolución espontánea (pacientes asintomáticos y HE menor de 1 cm)^{4,5}. Por otro lado, parece evidente que si existe deterioro neurológico y hemodinámico se tome una actitud agresiva con craneotomía y evacuación del hematoma^{1,3}.

La discusión se centra en los pacientes estables y asintomáticos, en los que se han ensayado múltiples terapias: actitud expectante, punción-aspiración con aguja a través del cefalohematoma guiada o no con ecografía² o incluso endoscopio⁶ o craneotomía evacuadora. Ninguna de ellas ha demostrado claramente mejorar el pronóstico respecto a las demás, ya que la mayoría no presentan déficits neurológicos graves, recurrencia ni crisis convulsivas. El nivel de evidencia es bajo porque hasta ahora, la serie más larga es de 15 casos¹, reunidos a lo largo de 24 años.

En nuestros pacientes se optó por craneotomía y evacuación del HE debido fundamentalmente al tamaño (≥ 10 mm de espesor con efecto masa, con riesgo de calcificación a largo plazo) además de una fractura craneal deprimida que supondría con el crecimiento mayor deformidad craneal.

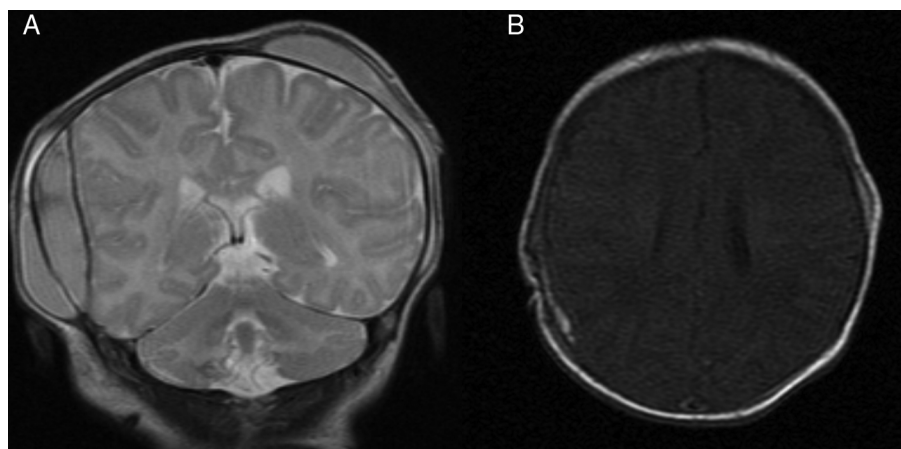


Figura 1 A y B) Resonancia magnética preoperatoria y postoperatoria de la paciente del caso 2. Se puede apreciar el efecto masa en la primera y la desaparición completa de la colección en la segunda.

Todos los pacientes tienen un desarrollo neurológico normal, en consonancia con lo reportado en la literatura^{1,2,5}.

El HE neonatal es poco frecuente. Suele relacionarse con partos instrumentales, aunque describimos uno asociado con cesárea, muy poco habitual. El diagnóstico debe hacerse por RM o TC. El tratamiento óptimo es variable, desde actitud expectante hasta evacuación quirúrgica urgente.

Bibliografía

1. Heyman R, Heckly A, Magagi J, Pladys P, Hamlat A. Intracranial epidural hematoma in newborn infants: Clinical study of 15 cases. *Neurosurgery*. 2005;57:924–9, discussion 924-929.
2. Vachharajani A, Mathur A. Ultrasound-guided needle aspiration of cranial epidural hematoma in a neonate: Treating a rare complication of vacuum extraction. *Am J Perinatol*. 2002;19:401–4.
3. Park SH, Hwang HK. Surgical treatment of subacute epidural hematoma caused by a vacuum extraction with skull fracture and cephalohematoma in a neonate. *Pediatr Neurosurg*. 2006;42:270–2.
4. Negishi H, Lee Y, Itoh K, Suzuki J, Nishino M, Takada S, et al. Non-surgical management of epidural hematoma in neonates. *Pediatr Neurol*. 1989;5:253–6.
5. Bel Comos J, Natal Pujol A, Coroleu Lletget W, Naranjo Orihuela MA, Prats Viñas J. Hematoma epidural en el recién nacido: resolución espontánea. *An Esp Pediatr*. 1991;35:69–70.
6. Nakatogawa H, Tanaka T, Inenaga C, Fujimoto A, Yamamoto T. Endoscopic removal of neonatal acute epidural hematoma via strip-bending osteoplastic craniotomy. Technical note. *J Neurol Surg A Cent Eur Neurosurg*. 2015;76:495–8.

Rebeca Gregorio-Hernández^{a,*}, Marta González-Valcarcel^a, Ana Belén Escobar-Izquierdo^a, Yolanda López-Lozano^a y Ana Cabada-Del Río^b

^a Servicio de Neonatología, Hospital Virgen de la Salud, Toledo, España

^b Servicio de Neurocirugía, Hospital Virgen de la Salud, Toledo, España

* Autor para correspondencia.

Correo electrónico: rebecagh@gmail.com (R. Gregorio-Hernández).

<https://doi.org/10.1016/j.anpedi.2017.01.004>
1695-4033/

© 2016 Asociación Española de Pediatría. Publicado por Elsevier España, S.L.U. Todos los derechos reservados.