

* Autor para correspondencia.
 Correo electrónico: ana_cm_89@hotmail.com
 (A. Castellano-Martínez).

<http://dx.doi.org/10.1016/j.anpedi.2016.10.012>
 1695-4033/

© 2016 Asociación Española de Pediatría. Publicado por Elsevier España, S.L.U. Todos los derechos reservados.

Nuestra experiencia con la taquicardia recíprocante permanente de la unión aurículo-ventricular



Experience with junctional atrioventricular reciprocating tachycardia

Sra. Editora:

La taquicardia recíprocante permanente de la unión aurículo-ventricular o taquicardia de Coumel es una forma muy infrecuente de taquicardia supraventricular habitualmente incesante, secundaria a una vía accesoria de conducción lenta y decremental retrógrada localizada a nivel posteroseptal¹. Característicamente en el electrocardiograma (fig. 1) encontramos una taquicardia regular con QRS estrecho, un intervalo RP largo ($RP > PR$) y una onda P negativa en las derivaciones de la cara inferior (II, III y aVF)². Suele diagnosticarse en la infancia, e incluso, en época prenatal, pudiendo causar taquimiocardiopatía, aunque pueden ser asintomáticas y diagnosticarse durante una exploración rutinaria³. Habitualmente es refractaria al tratamiento médico considerándose la ablación de la vía accesoria mediante radiofrecuencia un tratamiento definitivo eficaz y seguro¹.

Se ha realizado un estudio descriptivo retrospectivo de los niños en edad pediátrica con diagnóstico de taquicardia de Coumel controladas en un hospital terciario durante los años 2014 y 2015 para conocer la evolución clínica que han presentado.

Durante 2 años se han controlado 7 pacientes. El 57,1% son varones y el 42,9% mujeres. Un paciente contaba con diagnóstico prenatal precoz y 2 fueron diagnosticados por taquicardia fetal en la monitorización previa al nacimiento, siendo necesaria la finalización de la gestación mediante cesárea urgente por taquicardia fetal no controlada en los 3 casos. Se trató con flecaínida y digoxina a la gestante con diagnóstico prenatal precoz de taquicardia fetal sin respuesta objetivable. La media de edad de diagnóstico del resto de pacientes, excluyendo estos 3 casos, fue de 4,6 años ($\pm 3,7$ años). En un único caso el paciente se había derivado desde su centro de salud para estudio por palpitations, mientras que los otros 3 casos fueron hallazgos casuales en una revisión rutinaria. El recién nacido diagnosticado prenatalmente presentó taquimiocardiopatía realizándose una ablación de la vía accesoria a los 14 días de vida por falta de respuesta al tratamiento médico. El tratamiento farmacológico fue efectivo solo en 2 pacientes (28,5%) y se realizó ablación de la vía accesoria en 5 (71,5%), de los cuales precisaron reablación 2 pacientes (40%). Todos los procedimientos cursaron sin complicaciones importantes.

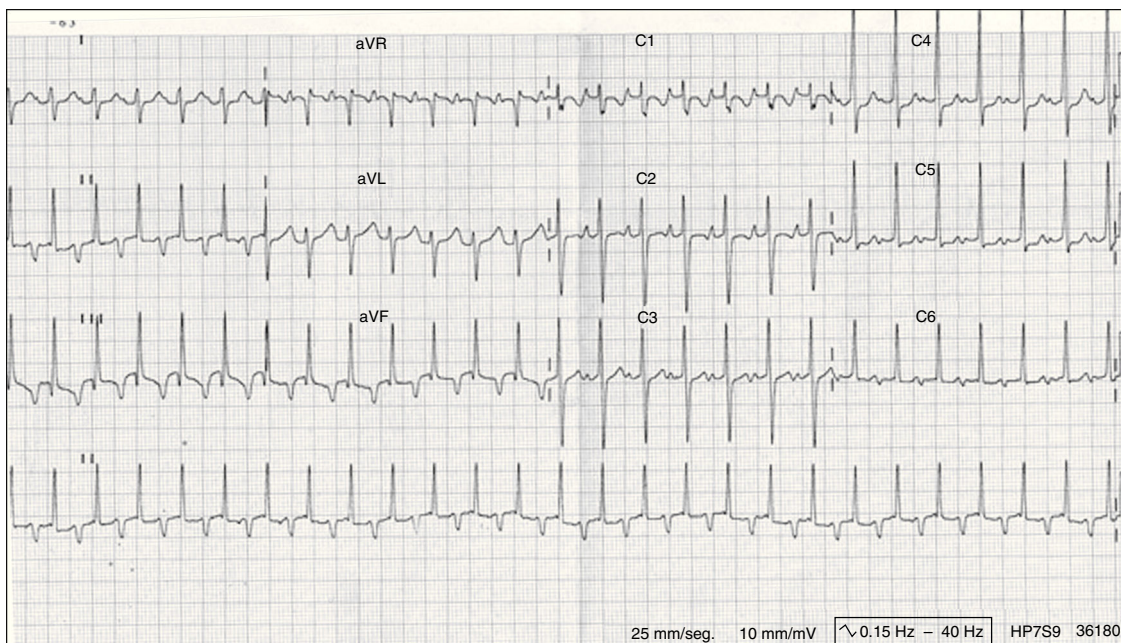


Figura 1 Electrocardiograma con taquicardia recíprocante permanente de la unión aurículo-ventricular. Taquicardia regular con QRS estrecho, un intervalo RP largo ($RP > PR$) y una onda P negativa en las derivaciones de la cara inferior (II, III y aVF).

La taquicardia de Coumel es una enfermedad poco frecuente, que puede pasar desapercibida por su escasa sintomatología. En nuestra serie, solo un paciente se diagnosticó al presentar palpitaciones, el resto de los casos fueron hallazgos casuales (salvo los de diagnóstico prenatal). En la literatura están descritos casos con diferentes síntomas de presentación: palpitaciones, síncope, insuficiencia cardiaca congestiva por disfunción sistólica secundaria a la taquicardia incesante y en algunos casos muerte súbita por fibrilación ventricular². Lo habitual, es que se trate de una taquicardia bien tolerada lo que puede hacer que los síntomas pasen desapercibidos.

En nuestra serie no se encuentran alteraciones cardiacas estructurales, lo que coincide con lo observado en la literatura^{4,5}. El tratamiento farmacológico es efectivo en menos de la mitad de los pacientes siendo preciso ablacionar la vía accesoria con frecuencia, incluso en varias ocasiones. El tratamiento farmacológico antiarrítmico se reserva para los casos poco sintomáticos, sin disfunción ventricular y episodios ocasionales de taquicardia⁴ o sintomáticos previo a la ablación. A pesar de no ser bien conocida la historia natural de esta taquicardia se cree que la ablación debe considerarse de forma precoz en estos pacientes¹. Al tratarse de una vía posteroseptal (la más habitual), existe la posibilidad de realizar daño coronario al aplicar radiofrecuencia, sin embargo, es poco frecuente esta complicación en las últimas series publicadas. Como alternativa existe la crioblación de la vía accesoria que no se asocia prácticamente con riesgo de daño coronario, pero sí con mayor tasa de recurrencia³.

Bibliografía

1. Vaksman G, D'Hoinne C, Lucet V, Guillaumont S, Lupoglazoff JM, Chantepie A, et al. Permanent junctional reciprocating tachycardia in children: A multicentre study on clinical profile and outcome. *Heart*. 2006;92:101-4.
2. Rodríguez DA, Rosas F, Jumbo LA, Velasco VM. Taquicardia reciprocante permanente de la unión AV (tipo Coumel). *Arch Cardiol Mex*. 2001;71:50-8.
3. Bensler JM, Frank CM, Razavi M, Rasekh A, Saeed M, Haas PC, et al. Tachycardia-mediated cardiomyopathy and the permanent form of junctional reciprocating tachycardia. *Tex Heart Inst J*. 2010;37:695-8.
4. Lindinger A, Heiselt A, von Bernuth G, Paul T, Ulmerl H, Kienast W, et al. Permanent junctional re-entry tachycardia. A multicentre long-term follow-up study in infants, children and young adults. *Eur Heart J*. 1998;19:936-42.
5. Dorostkar PC, Silka MJ, Morady F, Dick M. Clinical course of persistent junctional reciprocating tachycardia. *J Am Coll Cardiol*. 1999;33:366-75.

Lidia Cardiel Valiente^{a,*}, Ariadna Ayerza Casas^a,
Marta López Ramón^a, Lorenzo Jiménez Montañes^a
y Georgia Sarquella-Brugada^b

^a *Unidad de Cardiología Pediátrica, Servicio de Pediatría, Hospital Universitario Miguel Servet, Zaragoza, España*

^b *Sección de Arritmias, Servicio de Cardiología Pediátrica, Hospital Sant Joan de Deu, Barcelona, España*

* Autor para correspondencia.

Correo electrónico: lidia_cardiel@hotmail.com
(L. Cardiel Valiente).

<http://dx.doi.org/10.1016/j.anpedi.2016.12.003>
1695-4033/

© 2016 Asociación Española de Pediatría. Publicado por Elsevier España, S.L.U. Todos los derechos reservados.