

Tabla 2 Forma de presentación clínica y daño orgánico asociado

	N.º	Porcentaje
Shock	14	100
Fiebre	14	100
Exantema	9	64,3
Eritrodermia	6	42,8
Descamación posterior	7	50
Disfunción neurológica	8	57,1
Síntomas gastrointestinales	3	21,4
Trombocitopenia/coagulopatía	11	78,6
Hepatopatía	11	78,6
Daño renal agudo	10	71,4
Fascitis necrosante/piomiositis	3	21,4

El reconocimiento precoz de esta entidad es crucial, remitiendo al paciente a un centro con disponibilidad de atención en cuidados intensivos^{1,5}. Ante su sospecha, se deben iniciar medidas de soporte vital de forma similar al shock séptico, añadiendo tratamiento que disminuya la producción de toxinas (antimicrobianos como clindamicina) junto con desbridamiento quirúrgico precoz y administración de inmunoglobulinas para mejorar la capacidad neutralizante de toxina del plasma⁶.

Bibliografía

1. Chen KYH, Cheung M, Burgner DP, Curtis N. Toxic shock syndrome in Australian children. *Arch Dis Child*. 2016;101:736–40.
2. Costa Orvay JA, Caritg Bosch J, Morillo Palomo A, Noguera Julián T, Esteban Torne E, Palomeque Rico A. Síndrome de shock

tóxico: experiencia en una UCIP. *An Pediatr (Barc)*. 2007;66:566–72.

3. Dosil Gallardo S, Jordan Garcia I, Morteruel Arizcuren E, Rodríguez Nuñez A. Streptococcal toxic shock syndrome: An emerging pathology? [Article in Spanish]. *An Pediatr (Barc)*. 2009;7:310–1.
4. Adalat S, Dawson T, Hackett SJ, Clark JE. Toxic shock syndrome surveillance in UK children. *Arch Dis Child*. 2014;99:1078–82.
5. Rodríguez-Nuñez A, Dosil-Gallardo S, Jordan I, ad hoc Streptococcal Toxic Shock Syndrome collaborative group of Spanish Society of Pediatric Intensive Care. Clinical characteristics of children with group A streptococcal toxic shock syndrome admitted to pediatric intensive care units. *Eur J Pediatr*. 2011;170:639–44.
6. Carapetis JR, Jacoby P, Carville K, Ang SJ, Curtis N, Andrews R. Effectiveness of clindamycin and intravenous immunoglobulin, and risk of disease in contacts, in invasive group A streptococcal infections. *Clin Infect Dis*. 2014;59:358–65.

Laura Butragueño Laiseca^{a,*}, Marina García Morín^a, Estibaliz Barredo Valderrama^a y Andrés J. Alcaraz Romero^b

^a Servicio de Pediatría, Hospital General Universitario Gregorio Marañón, Madrid, España

^b Servicio de Cuidados Intensivos Pediátricos, Hospital General Universitario Gregorio Marañón, Madrid, España

* Autor para correspondencia.

Correo electrónico: laura_bl@hotmail.com (L. Butragueño Laiseca).

<http://dx.doi.org/10.1016/j.anpedi.2016.10.001>
1695-4033/

© 2016 Asociación Española de Pediatría. Publicado por Elsevier España, S.L.U. Todos los derechos reservados.

Repercusión clínica de la traslocación t(7;15) (p22;q26) en varios miembros de una misma familia



Clinical impact of translocation t(7;15) (p22;q26) on several family members

Sra. Editora:

El retraso global del desarrollo (RGD) y la discapacidad intelectual (DI) constituyen una enfermedad muy frecuente, con notable impacto social y etiología variada. El estudio de los cromosomas mediante *array-CGH* ha incrementado, en más de un 20%, el número de diagnósticos etiológicos en nuestra consulta de neuropediatría¹.

Presentamos los casos clínicos de una familia con varios miembros afectados de DI, en los que se detectan reordenamientos cromosómicos equilibrados y no equilibrados, secundario a un proceso de segregación cromosómica diferente en cada uno de ellos.

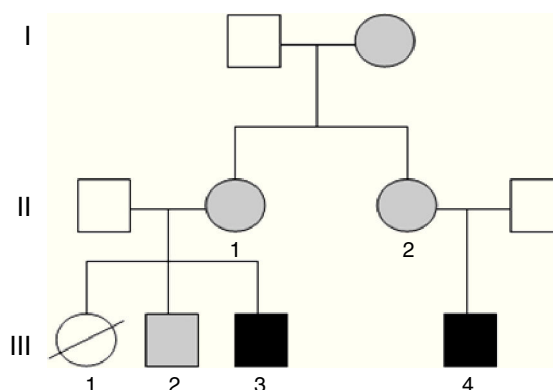


Figura 1 Árbol genealógico en el que se incluyen los individuos que se presentan. En negro: individuos con traslocación no equilibrada y discapacidad intelectual. En gris: individuos portadores de traslocación equilibrada (III.3 = caso 2; III.4 = caso 1).

Caso 1 (fig. 1, individuo III.4): Varón de 5 años, hijo único, afecto de DI, conductas opositoristas, escaso lenguaje propositivo, y ausencia de control de esfínteres. Presenta microcefalia desde el nacimiento (PC-4,21 DE), con peso y talla en percentil 75, fenotipo dismórfico, hexadactilia de ambos pies y comunicación interauricular amplia que precisó cirugía. Se realiza *array-CGH* en el que se detecta una duplicación a nivel 15q26.3 junto a una deleción parcial de la región 7p22.

La haploinsuficiencia de los genes *MAD1L1*, *FTSJ2*, *NUDT1*, *SNX8*, *EIF3B*, *FAM20C* presentes en el cromosoma 7, y cuya dosis se encuentra alterada en el paciente, ha sido asociada a defectos a nivel cardiaco y de DI².

El incremento de dosis de la región distal del cromosoma 15 se ha asociado al síndrome de sobrecrecimiento 15q (tendencia a la macrosomía, polidactilia, DI y trastornos de conducta), que se ha descrito en más de 100 pacientes³. Clásicamente, se ha asociado al gen *IGF1R*. No obstante, se ha

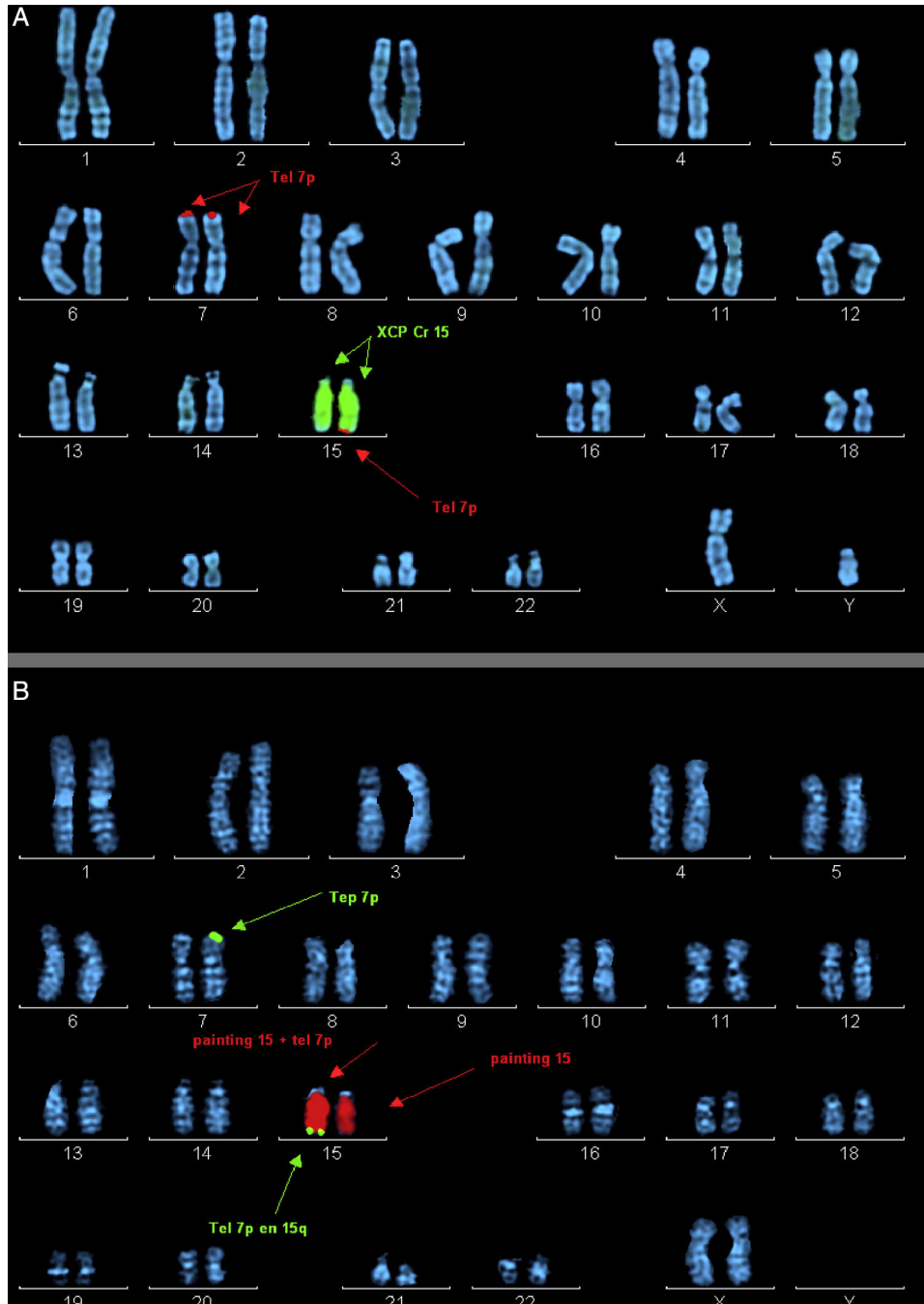


Figura 2 Metafases ordenadas con marcaje por hibridación in situ fluorescente (FISH). A) Probando del caso 2. Marcaje mediante la sonda XCP Cr15 (señalada por flechas centrales) y la sonda telomérica 7p (señalada por flechas superiores e inferiores). B) Madre del caso 2. Marcaje mediante la sonda XCP Cr15 (señalada por flechas centrales) y la sonda telomérica 7p (señalada por flechas superiores e inferiores).

reportado recientemente una familia, en los que la duplicación no afecta a este gen como en el caso 1, y postulan que sería el gen *LRRK1* (del que nuestro caso también presenta 3 copias) el que da lugar al fenotipo descrito. Codifica una proteína que se cree implicada en la regulación del crecimiento y proliferación celular⁴.

Caso 2 (fig. 1, individuo III.3): Niño de 3 años, primo hermano del caso 1, cuya hermana mayor falleció a los 2 meses de edad, afecta de transposición de grandes vasos, labio leporino y microcefalia (fig. 1, individuo III.1). El caso presenta RGD, macrocefalia, fenotipo dismórfico, cierre de la fontanela tardío, hiperlaxitud articular y pies zambos. En el *array* se detecta una delección de la región 15q26.3 y duplicación de 7p22.3p22.1 (fig. 2).

Con respecto a la trisomía segmentaria de 5,1 Mb del extremo distal del brazo corto del cromosoma 7 que altera la dosis de más de 40 genes de *RefSeq*, se han descrito más de 40 pacientes con duplicaciones similares. Se caracterizan por un dismorfismo facial específico (macrocefalia, retraso de cierre de las fontanelas, hipertelorismo y orejas de implantación baja), además de DI, trastornos del lenguaje, hipotonía, bajo peso al nacer, criptorquidia y defectos cardíacos. Recientemente, la macrocefalia se ha atribuido a la duplicación del gen *RNF216*, presente en el caso 2 (III.3)⁵.

Por otra parte, la delección terminal del brazo largo del cromosoma 15, de aproximadamente 2,2 Mb, afecta a más de una decena de genes *RefSeq*. A día de hoy se han descrito 12 casos que presentan delecciones distales, que mostraban un retraso de crecimiento pre y posnatal, defectos cardíacos, retraso del desarrollo y rasgos dismórficos⁶.

Las madres de ambos sujetos (hermanas entres sí) presentan la siguiente fórmula cromosómica 46, XX t(7;15)(p22;q26), así como un hermano sano del caso 2 46, XY t(7;15)(p22;q26) con resultado del *array* no alterado (fig. 1, individuo III.2). Posteriormente, se comprobó que la abuela materna era también portadora de la traslocación equilibrada.

El asesoramiento genético para todos los miembros de esta familia es esencial, ya que con alta probabilidad la hermana (III.1) del caso 2 (III.3) y prima del caso 1 (III.4) habría heredado una traslocación no equilibrada. La cardiopatía, presente en la paciente, se asocia tanto a delecciones como a duplicaciones del brazo corto del cromosoma 7; sin embargo, las duplicaciones asocian macrocefalia, presente en su hermano (caso 2, III.3), por lo que es más probable que haya presentado la delección del 7 y duplicación del 15, como su primo (caso 1, III.4), ambos con microcefalia, frecuente en trastornos genéticos del neurodesarrollo.

Aquellos individuos que portan más de una variante del número de copias de significado patológico, presentan fenotipos más severos. Este hecho, añadido a la expresividad variable que presentan muchos de estos desequilibrios cromosómicos hace muy difícil la realización de correlaciones genotipo-fenotipo en estos pacientes.

Por otra parte, hay que añadir los recientes hallazgos mediante las técnicas de secuenciación masiva, en los puntos de rotura de las translocaciones tanto balanceadas como no balanceadas, de reordenamientos y puntos de rotura múltiple con inversiones e inserciones, no detectables por otras técnicas, que conllevan rotura o fusión de genes presentes en estas regiones, con la consecuente implicación clínica⁷.

Por ello, para llevar a cabo la mejor interpretación de los resultados obtenidos en las pruebas genéticas, es necesario que se formen equipos multidisciplinares, en los que clínicos y genetistas trabajen en estrecha colaboración. De esta forma, además de llegar a la tipificación etiológica, lo que permite optimizar el seguimiento y el asesoramiento genético familiar, se evitan pruebas médicas innecesarias.

Bibliografía

- Caballero Pérez V, López Pisón FJ, Miramar Gallart MD, González Álvarez A, García Jiménez MC, García Iñiguez JP, et al. Phenotype in patients with intellectual disability and pathological results in array CGH [Article in English, Spanish]. *Neurologia*. 2016; <http://dx.doi.org/10.1016/j.nrl.2016.03.006>, pii: S0213-4853(16)30027-5.
- Richards EG, Zaveri HP, Wolf VL, Kang SH, Scott DA. Delineation of a less than 200 kb minimal deleted region for cardiac malformations on chromosome 7p22. *Am J Med Genet A*. 2011;155A:1729-34.
- Tatton-Brown K, Pilz DT, Orstavik KH, Patton M, Barber JC, Collinson MN, et al. 15q overgrowth syndrome: A newly recognized phenotype associated with overgrowth, learning difficulties, characteristic facial appearance, renal anomalies and increased dosage of distal chromosome 15q. *Am J Med Genet A*. 2009;149A:147-54.
- Leffler M, Puusepp S, Žilina O, Zhu Y, Kuuse K, Bain N, et al. Two familial microduplications of 15q26.3 causing overgrowth and variable intellectual disability with normal copy number of IGF1R. *Eur J Med Genet*. 2016;59:257-62.
- Caselli R, Ballarati L, Vignoli A, Peron A, Recalcati MP, Catusi I, et al. 7p22.1 microduplication syndrome: Clinical and molecular characterization of an adult case and review of the literature. *Eur J Med Genet*. 2015;58:578-83.
- Pinson L, Perrin A, Plouzennec C, Parent P, Metz C, Collet M, et al. Detection of an unexpected subtelomeric 15q26.2 --> qter deletion in a little girl: Clinical and cytogenetic studies. *Am J Med Genet A*. 2005;138A:160-5.
- Weckselblatt B, Hermetz KE, Rudd MK. Unbalanced traslocations arise from diverse mutational mechanisms including chromothripsis. *Genome Res*. 2015;25:937-47.

Victoria Caballero Pérez^{a,*}, Francisco Javier López-Pisón^b,
María Dolores Miramar Gallart^c,
Alejandro González Álvarez^d
y María Concepción García Jiménez^b

^a Servicio de Pediatría, Hospital Obispo Polanco, Teruel, España

^b Sección de Neuropediatría, Hospital Infantil Universitario Miguel Servet, Zaragoza, España

^c Sección de Genética, Hospital Universitario Miguel Servet, Zaragoza, España

^d Servicio de Farmacia, Hospital Obispo Polanco, Teruel, España

* Autor para correspondencia.

Correo electrónico: vcaballero@salud.aragon.es
(V. Caballero Pérez).

<http://dx.doi.org/10.1016/j.anpedi.2016.11.003>
1695-4033/

© 2016 Asociación Española de Pediatría. Publicado por Elsevier España, S.L.U. Todos los derechos reservados.