



ORIGINAL

Hipertensión intracraneal idiopática: experiencia en 25 años y protocolo de actuación[☆]



Lorena Monge Galindo^{a,*}, Ruth Fernando Martínez^a, Cristina Fuertes Rodrigo^a, David Fustero de Miguel^b, Victoria Pueyo Royo^c, Juan Pablo García Iñiguez^a, Javier López-Pisón^a y José Luis Peña-Segura^a

^a Unidad de Neuropediatría, Servicio de Pediatría, Hospital Infantil Universitario Miguel Servet, Zaragoza, España

^b Servicio de Neurocirugía, Hospital Infantil Universitario Miguel Servet, Zaragoza, España

^c Servicio de Oftalmología, Hospital Infantil Universitario Miguel Servet, Zaragoza, España

Recibido el 23 de junio de 2016; aceptado el 1 de septiembre de 2016

Disponible en Internet el 13 de octubre de 2016

PALABRAS CLAVE

Hipertensión intracraneal idiopática; Pseudotumor cerebri; Papiledema; Fontanela; Protocolo; Niños

Resumen

Introducción y objetivos: Se presenta nuestra experiencia en hipertensión intracraneal idiopática (HII) preimplantación y postimplantación de un protocolo específico de actuación.

Material y métodos: Estudio descriptivo retrospectivo de los pacientes con diagnóstico de HII en 25 años (1990-2015), comparando los últimos 7 años (tras implantar protocolo) con los 18 previos.

Resultados: De 18.865 pacientes valorados en 25 años, hay 54 casos de HII (29 lactantes y 25 niños mayores). Se comparan ambos periodos: 32 casos de 1990-2008 —publicados en An Pediatr (Barc). 2009;71:400-6— y 23 de 2008-2015. En el periodo posprotocolo, hubo 13 pacientes entre 3 y 10 meses (62% varones) con abombamiento transitorio de fontanela y 10 entre 2 y 14 años (50% varones) con papiledema. El 54% de los lactantes habían finalizado recientemente tratamiento corticoideo por bronquitis. En los mayores, un caso asoció trombosis de senos venosos por otomastoiditis, otro tratamiento corticoideo por angioma y otro tratamiento con hormona de crecimiento. Se hizo ecografía transfontanelar a todos los lactantes; TAC, RM y angioRM a todos los mayores, y punción lumbar a 2 lactantes (por sospecha de meningitis) y a todos los mayores. Todos los pacientes evolucionaron favorablemente; solo en 3 se instauró tratamiento. Una paciente recidivó.

Discusión: Las características y la evolución de los pacientes son superponibles en todos los años. La HII suele tener un curso favorable, aunque puede tardar en resolverse en niños

[☆] Trabajo presentado en la XXXIX Reunión Anual de la Sociedad Española de Neurología Pediátrica, celebrada en Toledo del 19 al 21 de mayo de 2016.

* Autor para correspondencia.

Correo electrónico: pediatriazaragoza@hotmail.com (L. Monge Galindo).

mayores y presentar graves repercusiones visuales, por lo que precisa estrecho control oftalmológico. Destacamos la utilidad del protocolo para facilitar la toma de decisiones diagnósticas, de seguimiento y tratamiento.

© 2016 Asociación Española de Pediatría. Publicado por Elsevier España, S.L.U. Todos los derechos reservados.

KEYWORDS

Idiopathic intracranial hypertension; Pseudotumour cerebri; Papilloedema; Fontanelle; Protocol; Child

Idiopathic intracranial hypertension: Experience over 25 years and a management protocol

Abstract

Introduction: We present our experience on idiopathic intracranial hypertension (IIH), before and after the introduction of a specific diagnosis and management protocol.

Method: A descriptive retrospective study was conducted on patients with IIH over a 25 year period (1990-2015), comparing the last 7 years (after introduction of the protocol) with the previous 18 years.

Results: Among the 18,865 patients evaluated, there were 54 cases of IIH (29 infants and 25 children). A comparison was made between the two time periods: 32 cases in 1990-2008 —published in *An Pediatr (Barc)*. 2009;71:400-6—, and 23 cases in 2008-2015. In post-protocol period, there were 13 patients aged between 3-10 months (62% males) with transient bulging fontanelle, and 10 aged between 2-14 years (50% males), with papilloedema. A total of 54% of infants had recently finished corticosteroid treatment for bronchitis. In the older children, there was one case associated with venous thrombosis caused by otomastoiditis, one case on corticosteroid treatment for angioma, and another case treated with growth hormone. Transfontanelle ultrasound was performed on all infants, and CT, MRI and angio-MRI was performed on every child. Lumbar puncture was performed on 2 infants in whom meningitis was suspected, and in all children. All patients progressed favourably, with treatment being started in 3 of them. One patient relapsed.

Discussion: Characteristics and outcomes of patients overlap every year. IIH usually has a favourable outcome, although it may be longer in children than in infants. It can cause serious visual disturbances, so close ophthalmological control is necessary. The protocol is useful to ease diagnostic decisions, monitoring, and treatment.

© 2016 Asociación Española de Pediatría. Published by Elsevier España, S.L.U. All rights reserved.

Introducción y objetivos

La hipertensión intracraneal idiopática (HII) es una patología definida por criterios clínicos que incluye signos y síntomas producidos por el aumento de la presión intracraneal (cefalea, papiledema y afectación visual) sin alteraciones en la composición del líquido cefalorraquídeo (LCR), y exclusión de otras causas de hipertensión intracraneal (lesiones ocupantes de espacio, traumatismos craneoencefálicos, encefalitis y meningitis) mediante neuroimagen u otras evaluaciones. Por lo tanto, se trata de un diagnóstico evolutivo y de exclusión de patologías.

Existen otros términos utilizados para definir esta entidad, como es hipertensión intracraneal benigna; no obstante, esta denominación genera cierta controversia ya que pueden aparecer complicaciones oftalmológicas importantes, incluso ceguera. Clásicamente se denominaba «pseudotumor cerebri», término que algunos autores como Wall prefieren evitar¹ y otros como Friedman² continúan usando, porque engloban en ella a la «verdadera» HII (sin causa conocida) y a la hipertensión intracraneal secundaria a una serie de entidades o fármacos.

El diagnóstico es principalmente clínico, basándose en los criterios de Dandy-Smith modificados³ (tabla 1). La medida de la presión de apertura del LCR, que se realiza con el paciente de decúbito lateral, no es sencilla, especialmente en niños. Se han descrito variaciones de 25 hasta 47 cm

Tabla 1 Criterios de Dandy-Smith modificados

Signos y síntomas de aumento de presión intracraneal, incluido el papiledema
Ausencia de focalidad neurológica, a excepción de paresia del VI par craneal; raramente suele haber afectación de otros pares craneales
Neuroimagen normal (se admite la existencia de ventrículos pequeños e imagen de silla turca vacía)
Aumento de la presión de apertura de LCR (mayor de 200-250 mm de agua), pero de composición normal
Paciente consciente y alerta
Sin causa alternativa que explique el aumento de la presión intracraneal

de agua en situaciones como el llanto y la maniobra de Valsalva⁴. Además, no hay acuerdo sobre el valor normal de presión en el lactante⁵, y también se han descrito casos de niños que presentaron HII con presiones intracraneales normales^{6,7}. Puede ser necesaria la realización de la misma bajo sedación. En niños menores de 8 años se han propuesto límites de medición superiores a los clásicamente descritos en adultos. Por tanto, las cifras que se suele manejar son las siguientes⁸:

- Niños < 8 años: una presión del LCR > 280 mmH₂O se considera elevada, y entre 200-280 mmH₂O debería interpretarse según la clínica asociada.
- Niños > 8 años: una presión del LCR de 200 mmH₂O se considera el límite superior de lo normal; entre 200-250 mmH₂O debe ser interpretada según la clínica asociada, y > 250 mmH₂O se considera elevada.

En la práctica se observan casos de hipertensión intracraneal transitoria con neuroimagen normal, identificables en lactantes por abombamiento de fontanela autolimitada en pocos días, y en niños mayores por la presencia de papiledema.

Se analiza nuestra experiencia de 25 años en casos de HII comparando los datos preinstauración y postinstauración de un protocolo específico de actuación.

Material y métodos

Se realiza un estudio descriptivo retrospectivo de los pacientes valorados por nuestra Unidad de Neuropediatría con diagnóstico de HII en sus 25 años de funcionamiento (1990-2015), comparando los datos de los últimos 7 años tras implantar el protocolo de actuación (junio 2008-junio 2015) con los datos obtenidos los 18 años previos a su instauración (mayo 1990-mayo 2008) y que fueron publicados en *ANALES DE PEDIATRÍA* en 2009⁹.

El diagnóstico de HII se basó en la presencia de neuroimagen normal y sintomatología clínica transitoria de hipertensión intracraneal. Se consideró signo de hipertensión intracraneal el abombamiento de la fontanela en los lactantes y el papiledema en los niños mayores, y se podían asociar o no otros síntomas como vómitos, cefalea o parálisis del VI par craneal, pero con normalización posterior de todos los signos o síntomas.

Se excluyeron los casos de hipertensión intracraneal secundaria a traumatismo, aunque tuvieran TAC normal, así como los casos de LCR alterado, como encefalitis o meningitis bacterianas o víricas.

El protocolo se instauró en junio de 2008, a partir de la evidencia científica disponible, y desde entonces ha experimentado revisiones y actualizaciones periódicas. Las principales actualizaciones fueron en 2012, cuando se introdujo la medición cuantitativa de la presión de apertura de forma sistemática en niños mayores, gracias a la disponibilidad de su realización bajo anestesia (hasta entonces solo se realizaba de forma cualitativa), y en 2015, donde se especificaron claramente las indicaciones de inicio de tratamiento farmacológico y se redactó una hoja de información para entregar a los padres (fig. 1).

Nuestro protocolo distingue 2 grandes grupos en función de la edad: grupo I, niños con fontanela abierta, y grupo II, niños mayores con fontanela ya cerrada:

- En lactantes con fontanela abierta recoge que, tras confirmar que la ecografía transfontanelar es normal, se podría mantener una actitud expectante con un estrecho seguimiento clínico, salvo que exista sospecha de meningitis o encefalitis, en cuyo caso habría que plantearse la realización de punción lumbar de forma urgente⁹. En el resto de casos, el estrecho control clínico con resolución del cuadro en pocos días puede evitar la realización de otras pruebas que precisan sedación, como la RM cerebral. No obstante, en casos de mala evolución o evolución tórpida hay que plantearse completar el estudio con fondo de ojo, RM y punción lumbar.
- En niños mayores, con suturas craneales ya cerradas, el algoritmo de actuación se resume en la figura 2. Ante el diagnóstico, se continúa con un estrecho control clínico y oftalmológico (de fondo de ojo, campimetría, agudeza visual y tomografía de coherencia óptica), ya que la afectación oftalmológica es reflejo de la evolución clínica y respuesta al tratamiento. Se inicia tratamiento farmacológico si existe alguna de las siguientes circunstancias (si no, se mantiene actitud expectante):

- Alteración del campo visual (aparte de leve aumento de la macha ciega).
- Disminución de la agudeza visual.
- Papiledema moderado-severo (grado 3-5 de Frisén).
- Cefalea importante de mal control con analgésicos.

El algoritmo de tratamiento se resume en la figura 3.

Se han revisado las historias clínicas de los pacientes recogiendo su edad, sexo, sintomatología clínica, exámenes complementarios realizados, diagnósticos diferenciales planteados, factores etiológicos que puedan explicar el cuadro, tiempo de evolución de la sintomatología clínica hasta la consulta, duración del ingreso, evolución, tiempo de normalización de la fontanela o el fondo de ojo, y tratamiento en caso de haberlo recibido.

Se comparan dichos datos en ambos periodos temporales, mayo 1990-mayo 2008 y junio 2008-junio 2015, y en función del grupo etario.

Resultados

En los 25 años de funcionamiento de nuestra Unidad de Neuropediatría (1990-2015) se han valorado un total de 18.865 pacientes, con 54 casos con HII: 29 lactantes y 25 niños mayores.

En los últimos 7 años ha habido 23 nuevos diagnósticos de HII (13 lactantes y 10 mayores): El grupo I está formado por 13 lactantes, con edades comprendidas entre 3 y 10 meses, 8 de ellos varones (62%). Todos consultaban por abombamiento de fontanela y a todos se realizó ecografía transfontanelar, que fue normal. Se realizó punción lumbar urgente a 2 casos por sospecha de meningitis, con resultado de LCR normal. En estos 2 casos se aisló en aspirado nasofaríngeo virus de la gripe A y gripe B, respectivamente. Al paciente con gripe A se le realizó una TAC craneal al

Hipertensión intracraneal idiopática
Hoja de información para padres y profesionales

La hipertensión intracraneal idiopática es una patología poco frecuente que se manifiesta con síntomas y signos consecuencia del aumento de la presión intracraneal sin alteración estructural: papiledema (inflamación del nervio óptico), cefalea, vómitos, estrabismo, alteraciones visuales o dolor cervical, principalmente.

El aumento de la presión intracraneal sin alteración estructural puede deberse a múltiples causas: la toma de determinados suplementos vitamínicos o fármacos, infecciones, alteraciones endocrinas, metabólicas u otros desórdenes sistémicos. Por tanto, además de una exhaustiva exploración física e interrogatorio sobre posibles procesos infecciosos, enfermedades previas o toma de fármacos (como corticoides, vitaminas...), es necesaria la realización de una serie de pruebas complementarias en busca de estas posibles causas.

Realizamos una prueba de imagen cerebral, habitualmente TAC y con frecuencia posteriormente Resonancia Magnética, para descartar problemas intracraneales estructurales.

También se realizará analítica sanguínea buscando alteraciones endocrinas o metabólicas.

Para confirmar el aumento de la presión intracraneal y para completar el estudio analítico, se realiza una punción lumbar para extraer una muestra de líquido cefalorraquídeo y medir la presión del mismo. La cefalea y el resto de síntomas acompañantes suelen mejorar al disminuir esta presión, por lo que se puede apreciar mejoría clínica tras la realización de la punción lumbar.

En la mayoría de los casos no se identifica ninguna causa que la provoque.

La hipertensión intracraneal idiopática con frecuencia tiene una evolución favorable, y en los casos leves no instauramos tratamiento.

No obstante es necesario un **estrecho control clínico y oftalmológico** ya que si empeoran los síntomas y principalmente el papiledema (la inflamación del nervio óptico, que es reflejo de la evolución de la enfermedad) o hay repercusión sobre la función visual, instauramos tratamiento farmacológico para tratar de disminuir la presión intracraneal. Se aconseja mantener el tratamiento durante un periodo prolongado, y lo hacemos en general durante al menos 6 meses.

La repercusión visual es el único problema que se plantea a largo plazo.

Existen raros casos de recurrencias, es decir, que puede repetirse otro nuevo episodio incluso después de varios años de haberse resuelto el actual.

Aunque no es lo habitual, puede haber niños que debuten con importante afectación visual o niños con deterioro progresivo de la función visual y/o cefalea intratable a pesar de un correcto tratamiento farmacológico. En estas situaciones se puede plantear un tratamiento quirúrgico.

Será necesario control periódico en consultas de neuropediatría y oftalmología mientras persista clínica y/o alteraciones oftalmológicas.

Figura 1 Hoja de información para padres y profesionales sobre HII.

presentar una convulsión en su evolución. Se solicitaron 4 estudios de fondo de ojo, que fueron normales.

Solo en un caso no se pudo encontrar ningún posible factor desencadenante. En el resto, el 54% (7 casos) había recibido tratamiento con prednisolona por bronquitis, 4

estaban en contexto de una viriasis (2 gripes) y otro paciente presentaba un cuadro de gastroenteritis y otitis media. Uno de los pacientes con HII que había recibido corticoide por bronquitis presentó otro cuadro de HII transitoria 2 meses más tarde en contexto de catarro de vías altas.

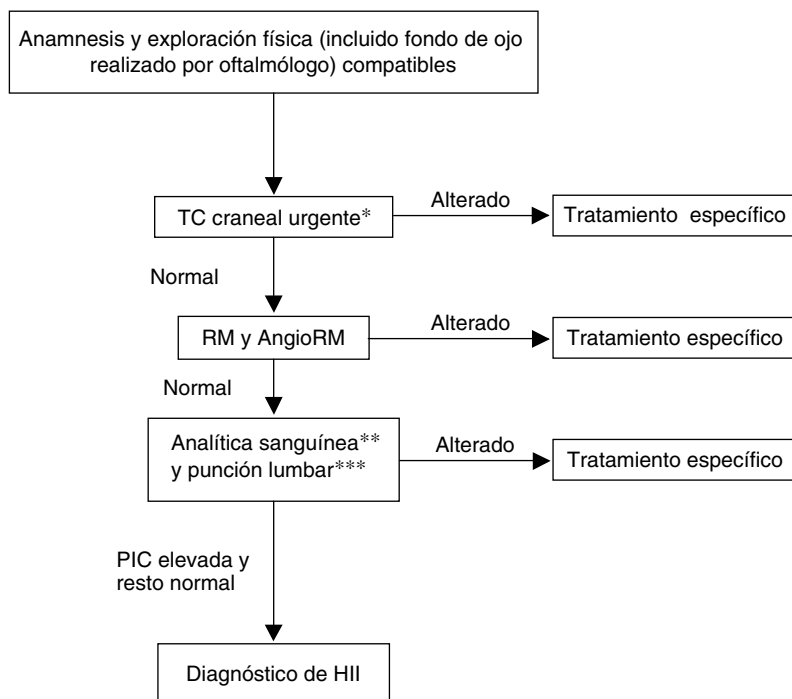


Figura 2 Algoritmo diagnóstico de la HII en niños con fontanela cerrada.

PIC: presión intracraneal; RM: resonancia magnética; TC: tomografía computarizada.

* Ante hipertensión endocraneal se realiza neuroimagen urgente, que dada su disponibilidad y rapidez es TC craneal.

** Analítica sanguínea incluye: hemograma, bioquímica, PCR, metabolismo del hierro, calcio iónico, hormonas tiroideas, ACTH y cortisol, coagulación y D-dímero, vitaminas A y D, estudio de autoinmunidad. Estudios serológicos en sangre: virus neurótrofos, *Mycoplasma*, *Borrellia*, *Brucella*; complementarán las serologías realizadas en LCR.

*** En LCR: recuento celular, bioquímica, cultivo de virus y bacterias y serologías en LCR de virus neurótrofos, *Borrellia*, *Brucella*, lúes.

- Acetazolamida a 25mg/kg/día (en 3-4 dosis) o en adolescentes 1g/día en 3-4 dosis
 - Si estabilización o mejoría, mantener esta dosis. Si empeoramiento en control oftalmológico/clínico (aproximadamente a las 2 semanas) incrementar en 25mg/Kg/día con dosis máxima de 2g/día (o en 250mg/día en adolescentes, dosis máxima de 4g/día).
 - Si acetazolamida mal tolerada, sustituirla por furosemida
 - Si empeoramiento a pesar de acetazolamida a dosis máximas toleradas, añadir furosemida al tratamiento.
- Se puede plantear una pauta corta de corticoide vía oral en los casos de no mejoría con acetazolamida+furosemida y siempre que no haya una pérdida significativa de campo visual/agudeza visual, en cuyo caso sería criterio de tratamiento agresivo intravenoso de acetazolamida+furosemida+metilprednisola (HII Fulminante).

Figura 3 Pauta de tratamiento farmacológico en HII.

En todos los pacientes, la resolución del proceso fue espontánea, sin complicaciones y sin precisar tratamiento en pocos días.

El grupo II está formado por 10 pacientes con edades comprendidas entre 2 y 14 años. Dos pacientes tenían 2 años de edad, mientras que el resto estaban en el rango de 9 a 14 años. Todos presentaban edema de papila. A todos se les realizó TAC craneal urgente y posteriormente RM con

angioRM cerebral, con resultado normal salvo en un paciente de 2 años de edad en la que se detectó una trombosis de senos venosos como complicación de otomastoiditis. La citología del LCR fue normal en todos los casos.

Como posibles factores desencadenantes hemos recogido: la trombosis venosa secundaria a otomastoiditis en niño de 2 años, otro paciente de 2 años que había recibido tratamiento con corticoide por un angioma cutáneo y otro

de 9 años que había iniciado tratamiento con hormona de crecimiento hacia 4 semanas. En los 7 restantes no se pudieron encontrar factores asociados.

La evolución fue favorable, sin secuelas en todos los pacientes; solo 3 requirieron tratamiento farmacológico: 2 acetazolamida (por empeoramiento clínico) y uno acetazolamida y furosemida (desde el diagnóstico por papiledema moderado).

Uno de los casos, una niña de 10 años que había presentado un episodio con resolución espontánea en 2008, recidivó de nuevo en 2011. No se encontraron factores desencadenantes, y en esta ocasión se trató con acetazolamida durante 3 meses, pero al mes de suspenderla reapareció papiledema, por lo que se reinició de nuevo, manteniéndola durante 6 meses, tras lo que se suspendió sin incidencias.

En las [tablas 2 y 3](#) se recogen los principales datos clínicos comentados y se comparan con los datos presentados de nuestra experiencia los 18 años previos —publicados en *An Pediatr (Barc)* en 2009—⁹.

Discusión

La HII es una patología poco frecuente y con potenciales riesgos visuales en niños mayores, por lo que es importante disponer de protocolos específicos para una correcta actuación, facilitando la toma de decisiones diagnósticas, de seguimiento y tratamiento, así como disminuyendo la

variabilidad de las actuaciones de los médicos implicados en la asistencia a estos pacientes.

Hay descrita una incidencia de HII de 1-2 por 100.000, siendo mayor su incidencia en mujeres obesas de 15 a 44 años¹⁰. No existen datos de incidencia específicos para población pediátrica, aunque también se describe principalmente en niñas adolescentes con sobrepeso, pudiendo ser este el único factor desencadenante.

La patogenia de la HII es desconocida, y existen muchas hipótesis para tratar de explicar su desarrollo¹¹: alteración en la reabsorción y producción del LCR, edema cerebral, anomalías del control vasomotor y del flujo sanguíneo cerebral, así como obstrucción venosa, aunque hay autores que incluyen la estenosis de senos venosos como una entidad diferente a la HII.

En la literatura científica se han descrito casos de HII asociados a diferentes entidades o fármacos. Es importante tener en cuenta que estas asociaciones presentan diferentes grados de evidencia¹²:

- Factores claramente asociados: suspensión de corticoterapia, tratamiento con hormona de crecimiento (GH), hipervitaminosis A, obesidad o ganancia de peso reciente, insuficiencia suprarrenal, hipoparatiroidismo.
- Casos publicados con probable asociación: tratamiento con tetraciclinas, nitrofurantoína, indometacina, keto profeno, levotiroxina, análogos de vitamina A. Lupus eritematoso sistémico. Uremia.

Tabla 2 Tabla comparativa de las principales características clínicas del grupo I (lactantes con fontanela abierta) en ambos periodos de tiempo: primeros 18 años (1990-2008) y últimos 7 años tras implantación de protocolo (2008-2015)

	Grupo I (1990-2008) ^a n = 16	Grupo I (2008-2015) n = 13
Edad	2-9 meses	3-10 meses
Sexo	75% varones	62% varones
Clínica	Fontanela abombada 100% Irritabilidad 25% (4) Fiebre 12,5% (2) Vómitos 6,7% (1)	Fontanela abombada 100% Irritabilidad 7,7% (1) Fiebre 23% (3) Vómitos 23% (3) Convulsión 7,7% (1)
Exámenes complementarios	100% Neuroimagen: EcoTF 15, TC 6 PL: 7 (44%) 14 Fondos de ojo normales	100% Neuroimagen: EcoTF TC: 1 PL: 2 4 Fondos de ojo normales
Factores desencadenantes	75% (12) corticoides por bronquitis (3VRS+) 1 CMV aislado 3 etiología desconocida	54% (7) corticoides por bronquitis 4 viriasis (2 gripes) 1 GEA + otitis 1 sin factores 1 paciente recidiva
Tiempo de evolución hasta que consultan	≈ 24 h	< 24 h
Duración del ingreso	3 días SD 1,8 (1 paciente no ingresó)	4 días SD 2,2 (3 pacientes no ingresaron)
Evolución	Favorable	Favorable
Tiempo de normalización	Fontanela normotensa en 4-7 días	Fontanela normotensa en 3-10 días
Tratamiento	No	No

CMV: citomegalovirus; EcoTF: ecografía transfontanelar; GEA: gastroenteritis aguda; PL: punción lumbar; TC: tomografía computarizada; VRS: virus respiratorio sincitial.

^a Datos obtenidos de Monge Galindo et al.⁹.

Tabla 3 Tabla comparativa de las principales características clínicas del grupo II (niños mayores, fontanela cerrada) en ambos periodos de tiempo: primeros 18 años (1990-2008) y últimos 7 años tras implantación de protocolo (2008-2015)

	Grupo II (1990-2008) ^a n = 15	Grupo II (2008-2015) n = 10
Edad	4,5-14 años	2-14 años
Sexo	67,5% mujeres	50% mujeres
Clinica	Papiledema 100% Cefalea 86,7% (13) Vómitos 67% (10) Paresia VI par 53,3% (8) Dolor abdominal 20% (3) Cervicalgia 13,3% (2)	Papiledema 100% Cefalea 90% (9) Paresia VI par 40% (4) Vómitos 30% (3) Cervicalgia 10% (1) Acufenos 10% (1)
Exámenes complementarios	100% Neuroimagen (15 TC/12RM) 100% Fondo ojo alterado PL 13 (90%)	100% Neuroimagen (10 TC/10RM) 100% Fondo ojo alterado 100% PL (presiones entre 400-500 mmH ₂ O)
Factores desencadenantes	1 exceso ingesta vitamina A 1 mastoiditis Resto sin factores desencadenantes	1 trombosis venosa por otomastoiditis 1 tratamiento corticoide por angioma 1 inicio GH 4 semanas Resto sin factores
Tiempo de evolución hasta que consultan	7 días SD 3,2	6 días SD 4,8
Duración del ingreso	8,5 días SD 4,8 (todos ingresaron)	7 días SD 3,7 (todos ingresaron)
Evolución	Favorable	Favorable
Tiempo de normalización	Fondo de ojo normal en 1 semana-5 meses (media 2,5 meses)	Fondo de ojo normal en 1-5 meses (media 2,5 meses)
Tratamiento	3 Acetazolamida 2 acetazol + furosemida 1 acetazol + furosemida + corticoide Resto sin tratamiento	2 acetazolamida 1 acetazol + furosemida

GH: hormona de crecimiento; PL: punción lumbar; RM: resonancia magnética; TC: tomografía computarizada; tto: tratamiento.

^a Datos obtenidos de Monge Galindo et al.⁹

- Causas posibles, sin evidencia firme: anemia ferropénica, sarcoidosis, hipovitaminosis A. Tratamiento con sulfonamidas, ácido nalidíxico, litio.
- Características invocadas en la literatura, pero que posteriormente se han demostrado como meras asociaciones casuales, sin evidencia de causalidad: corticoterapia, hipertiroidismo, menarquia, embarazo, anticonceptivos orales, irregularidades menstruales.

En edad pediátrica la HII tiene algunas características específicas que la diferencian de la de los adultos. Se podrían distinguir 2 grupos de edad, ya que presentan características clínicas y evolutivas diferentes: niños con suturas y fontanela abiertas en oposición a los niños más mayores con fontanela ya cerrada.

Los lactantes con fontanela abierta suelen consultar por abombamiento de la misma, en la mayoría de los casos descubierta por los padres, aislada o no necesariamente asociada a irritabilidad. En esta franja de edad suele haber un predominio de varones y es frecuente encontrar posibles factores desencadenantes, principalmente cese de tratamiento corticoide por bronquitis, o estar en contexto de cuadro vírico de infección de vía respiratoria

superior. Suele ser un proceso de evolución favorable que se resuelve en pocos días sin complicaciones (generalmente una semana, en nuestra experiencia) y en los que no se suele encontrar papiledema debido a la distensibilidad de las suturas craneales. Dada su evolución y curso favorables, en lactantes con ecografía trasfontanelar normal puede plantearse un estrecho seguimiento clínico sin realización de otras pruebas salvo que evolucione de forma tórpida o que se acompañe de fiebre y se sospeche una meningitis o meningoencefalitis. Otro diagnóstico diferencial a tener en cuenta es el síndrome de lactante zarandeado, en cuyo caso el fondo de ojo puede mostrar hemorragias retinianas.

En nuestra experiencia suele haber un predominio de varones en edades tempranas, mientras que en niños mayores este predominio se invierte, siguiendo un patrón similar al de los adultos, en los que suele ser más frecuente en mujeres jóvenes. Sin embargo, en niños no suele ser frecuente su asociación con sobrepeso¹³. El motivo de consulta más frecuente en niños con fontanela cerrada es cefalea asociada a vómitos o a alteraciones visuales (ya sea visión borrosa por edema de papila o diplopía por parálisis del VI par craneal); otros posibles síntomas asociados menos frecuentes son cervicalgia o dolor abdominal. No es infrecuente que

el papiledema se encuentre en una revisión oftalmológica rutinaria sin tener ninguna otra sintomatología.

El diagnóstico de HII se plantea en casos de pseudopapiledema que pueden dar las drusas, y que no siempre es fácil de diferenciar inicialmente; tanto las drusas como la cefalea son relativamente frecuentes y pueden coincidir¹⁴.

Deben descartarse otras causas de hipertensión intracraneal, como trombosis venosas, meningoencefalitis subagudas o crónicas, carcinomatosis leptomeníngicas y melanosis neurocutánea^{15,16}.

A diferencia de los lactantes, en niños mayores la evolución suele ser más tórpida y potencialmente grave, lo que se ve reflejado en la duración del ingreso y el seguimiento, pudiendo tardar en resolverse hasta 5 meses.

La principal morbilidad asociada es la pérdida de visión, aunque las cefaleas persistentes también pueden llegar a influir en la calidad de vida del paciente.

El tratamiento tiene 2 objetivos fundamentales: conseguir la remisión de los síntomas y preservar la función visual del paciente evitando posibles secuelas, disminuyendo la presión intracraneal.

Si se localiza la causa que ha provocado la HII, lo principal es suprimir el fármaco o factor que la provoque. No todos los pacientes requieren tratamiento farmacológico. Una vez establecido el diagnóstico, en los pacientes asintomáticos con visión normal y mínimo papiledema puede mantenerse una actitud expectante y resolverse el cuadro espontáneamente (aunque puede tardar meses). Independientemente, estos casos también deben llevar un estrecho seguimiento clínico y oftalmológico para vigilar si desarrollan síntomas o empeoramiento visual que precise iniciar tratamiento farmacológico.

Como fármaco de primera línea en niños está la acetazolamida, un inhibidor de la anhidrasa carbónica que actúa disminuyendo la producción de LCR. Para que ejerza este efecto, son necesarias dosis altas, que pueden llegar a ser mal toleradas, en cuyo caso se puede sustituir por furosemida o asociarla al tratamiento con acetazolamida para sumar los efectos de los distintos mecanismos de acción. La furosemida, como diurético de asa, inhibe la reabsorción de sodio provocando la depleción del líquido extracelular.

Los corticoides no están indicados de rutina ni durante largos periodos de tiempo. Pueden ser útiles como tratamiento adyuvante en pacientes con rápido deterioro de la función visual (HII «maligna o fulminante») mientras se plantea la posibilidad de un proceso quirúrgico. La retirada de los corticoides puede llevar a un aumento rebote de la presión intracraneal. Además, sus efectos secundarios (ganancia de peso, retención de líquidos, hiperglucemia) pueden ser problemáticos en estos pacientes.

El topiramato y la zonisamida son 2 fármacos cuyo uso se está considerando en adultos ya que, además de inhibir la anhidrasa carbónica, tienen efecto terapéutico para la cefalea crónica y ayudan a la pérdida de peso. Sin embargo, todavía faltan estudios para considerarlos medicamentos de primera línea para el tratamiento de la hipertensión intracraneal.

No hay ensayos clínicos que documenten el efecto de los tratamientos en la HII, y las recomendaciones se basan en estudios observacionales de pequeñas muestras de pacientes. No existen guías que especifiquen si se debe iniciar tratamiento farmacológico de entrada ni si existe

beneficio por ello; se necesitan ensayos correctamente diseñados y ejecutados. Además, hay una alta tasa de resolución espontánea¹⁷.

La cirugía se reserva para niños con deterioro progresivo de la función visual o cefalea rebelde, a pesar del correcto tratamiento médico¹⁸. Como procedimientos invasivos, además de poder realizar punciones lumbares repetidas (su uso no está recomendado generalmente por ser un procedimiento doloroso para el paciente y sus posibles complicaciones), se encuentran la derivación lumboperitoneal o ventriculoperitoneal y la descompresión o fenestración de la vaina del nervio óptico (que tiene limitada experiencia en niños)^{19,20}. La descompresión o fenestración de la vaina del nervio óptico se reserva para pacientes con deterioro visual progresivo, con ausencia o mínima cefalea, ya que esta técnica no disminuye la presión intracraneal. Hasta la fecha no hay estudios aleatorizados en niños que comparen la eficacia de estas intervenciones quirúrgicas²¹. En la mayoría de las series se recoge la utilización de la derivación lumboperitoneal, que es menos invasiva que la ventriculoperitoneal y ha demostrado mejorar los síntomas y la función visual^{22,23}. No obstante, estas técnicas no están exentas de riesgo y pueden presentar complicaciones, como obstrucción de la derivación, necesidad de revisar el sistema, hemorragia, infecciones o cefaleas por baja presión, entre otras. En la técnica de fenestración también puede añadirse la dilatación pupilar persistente por daño sobre el ganglio ciliar, oftalmoplejía y diplopía, oclusión de la arteria retiniana o neuropatía óptica traumática²¹.

La evaluación de la gravedad y los planteamientos terapéuticos precisan controles clínicos y oftalmológicos periódicos. La retirada progresiva del tratamiento farmacológico, en los casos en los que se ha instaurado, se realiza cuando el estado visual del paciente y la apariencia del nervio óptico se han estabilizado, o cuando la enfermedad ha estado en remisión durante al menos 6 meses. El descenso progresivo de la acetazolamida se aconseja durante un mínimo de 2 meses. Los pacientes deben continuar siendo monitorizados periódicamente, ya que no es raro encontrar recurrencias en esta fase. La recurrencia de los síntomas puede ocurrir en el 8-38% de los pacientes que se han recuperado de un episodio o tras un prolongado periodo de estabilidad, incluso años después del primer episodio, como ocurrió con nuestra paciente que recidivó 3 años después del primer episodio. La ganancia de peso se ha asociado a la recurrencia en algunos pacientes²⁴.

Para una correcta actuación con estos pacientes es necesario un equipo multidisciplinar coordinado y compuesto por neuropediatras, oftalmólogos y neurocirujanos^{18,21}. La implantación de nuestro protocolo, consensuado por todos los profesionales implicados, nos ha permitido reducir la variabilidad, como se refleja en la mayor homogeneidad de los exámenes complementarios solicitados en los últimos años, siendo además una actuación ajustada a evidencias científicas actuales gracias a las revisiones y actualizaciones periódicas. El haber establecido unas indicaciones concretas sobre cuándo iniciar el tratamiento farmacológico y cómo realizar la escalada del mismo también nos ha facilitado la toma de decisiones y nos ha permitido evitar tratamientos superfluos y no retrasar los claramente indicados, evitando posibles repercusiones en la función visual.

Conflicto de intereses

Los autores declaran no tener ningún conflicto de intereses.

Bibliografía

1. Wall M, Corbett JJ. Revised diagnostic criteria for the pseudotumor cerebri syndrome in adults and children. *Neurology*. 2014;83:198–9.
2. Friedman DI, Liu GT, Digre KB. Revised diagnostic criteria for the pseudotumor cerebri syndrome in adults and children. *Neurology*. 2013;81:1159–65.
3. Smith JL. Whence pseudotumor cerebri? *J Clin Neuroophthalmol*. 1985;5:55–6.
4. Neville L, Egan RA. Frequency and amplitude of elevation of cerebrospinal fluid resting pressure by the Valsalva maneuver. *Can J Ophthalmol*. 2005;40:775–7.
5. Minns RA. Intracranial pressure monitoring. *Arch Dis Child*. 1984;59:486–8.
6. Green JP, Newman NJ, Store ZN, Nemeroff CB. Normal pressure pseudotumor cerebri. *J Neuroophthalmol*. 1996;16:241–6.
7. Youroukos S, Psychou F, Fryssiras S, Paicos P, Nicolaidou P. Idiopathic intracranial hypertension in children. *J Child Neurol*. 2000;15:453–7.
8. Avery RA, Licht DJ, Shah SS, Huh JW, Seiden JA, Boswinkel J, et al. CSF opening pressure in children with optic nerve head edema. *Neurology*. 2011;76:1658–61.
9. Monge Galindo L, Pérez Delgado R, López-Pisón J, Olloqui-Escalona A, García iñiguez JP, Ruiz del Olmo Izuzquiza I, et al. *An Pediatr (Barc)*. 2009;71:400–6.
10. Radhakrishnan K, Ahlskog JE, Cross SA, Kurland LT, O'Fallon WM. Idiopathic intracranial hypertension (pseudotumor cerebri). Descriptive epidemiology in Rochester, Minn, 1976 to 1990. *Arch Neurol*. 1993;50:78–80.
11. Ball AK, Clarke CE. Idiopathic intracranial hypertension. *Lancet Neurol*. 2006;5:433–42.
12. Wall M. Idiopathic intracranial hypertension. *Neurol Clin*. 2010;28:593–617.
13. Bidot S, Bruce BB. Update on the diagnosis and treatment of idiopathic intracranial hypertension. *Semin Neurol*. 2015;35:527–38.
14. Ashwin PT, Sivaraj RR, Wehbeh L. Papilloedema or pseudopapilloedema? Computed tomography to the rescue! *Postgrad Med J*. 2006;82:580.
15. Nicolaides P, Newton RW, Kelsey A. Primary malignant melanoma of meninges: Atypical presentation of subacute meningitis. *Pediatr Neurol*. 1995;12:172–4.
16. Giménez López V, Monge Galindo L, López-Pisón J, Zanduetta Pascual L, Clavero Montañés N, Muñoz Mellado A. Melanosis neurocutánea. *An Pediatr (Barc)*. 2011;75:224–7.
17. Lueck C, McIlwaine G. Intervenciones para la hipertensión intracraneal idiopática (Revisión Cochrane traducida). En: *La Biblioteca Cochrane Plus*, 2008 No. 2. Oxford: Update Software Ltd. [consultado 23 Sep 2008]. Disponible en: <http://www.update-software.com>
18. Matthews YY. Drugs used in childhood idiopathic or benign intracranial hypertension. *Arch Dis Child*. 2008;93:19–25.
19. Lee AG, Patrinely JR, Edmond JC. Optic nerve sheath decompression in pediatric pseudotumor cerebri. *Ophthalmic Surg Lasers*. 1998;29:514–7.
20. Thuente DD, Buckley EG. Pediatric optic nerve sheath decompression. *Ophthalmology*. 2005;112:724–7.
21. Acheson JF. Idiopathic intracranial hypertension and visual function. *Br Med Bull*. 2006;79-80:233–44.
22. Cinciripini GS, Donahue S, Borchert MS. Idiopathic intracranial hypertension in prepubertal pediatric patients: Characteristics, treatment, and outcome. *Am J Ophthalmol*. 1999;127:178–82.
23. Soler D, Cox T, Bullock P, Calver DM, Robinson RO. Diagnosis and management of benign intracranial hypertension. *Arch Dis Child*. 1998;78:89–94.
24. Ko MW, Chang SC, Ridha MA, Ney JJ, Ali TF, Friedman DI, et al. Weight gain and recurrence in idiopathic intracranial hypertension: A case-control study. *Neurology*. 2011;76:1564–7.