



IMÁGENES EN PEDIATRÍA

Encondromatosis múltiple, enfermedad de Ollier

Multiple enchondromatosis, Ollier disease



Javier Tejada Gallego^{a,*} y Carmen Martínez-González^b

^a Servicio de Cirugía Ortopédica y Traumatología, Hospital Fundación Jiménez Díaz, Madrid, España

^b Servicio de Traumatología, Hospital Infantil Universitario Niño Jesús, Madrid, España

Disponible en Internet el 7 de junio de 2016

Presentamos el caso de un niño de 6 años que acudió a urgencias tras traumatismo casual en antebrazo derecho.

A la exploración física presentaba dolor y deformidad de dicho antebrazo. Se realizó radiografía simple, evidenciándose lesiones óseas displásicas en radio y cúbito derechos, así como una fractura patológica en el radio (fig. 1).

Posteriormente en la serie ósea completa, se comprobó la existencia de múltiples lesiones metafisodifiasarias con trabeculación y patrón escleroso en hemicuerpo derecho (fig. 2).

Se realizó una RM de antebrazo (fig. 3) donde se observaron infiltrados condrales de arquitectura lobular con calcificaciones de baja intensidad. La biopsia percutánea de radio confirmó el diagnóstico de encondromatosis múltiple o enfermedad de Ollier.

La enfermedad de Ollier¹ es una displasia esquelética no hereditaria, poco frecuente (prevalencia 1/100.000), caracterizada por la aparición asimétrica de lesiones condrales, cuyas manifestaciones clínicas aparecen en la primera década de la vida; fracturas patológicas, deformidades angulares, discrepancias de longitud y hasta un 30% malignizan hacia condrosarcomas².

El diagnóstico diferencial debe incluir la displasia fibrosa, los infartos óseos y el condrosarcoma de bajo grado.

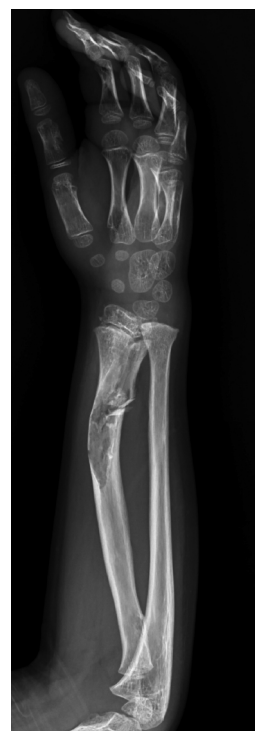

Figura 1 Fractura patológica en el radio con imágenes radiolucidas y deformidad angular asociada.

* Autor para correspondencia.

Correo electrónico: jtejadaga@hotmail.com (J. Tejada Gallego).

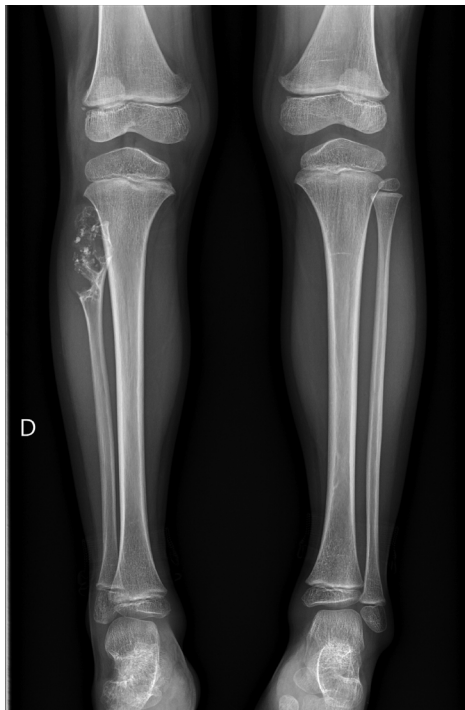


Figura 2 Imagen típica de lesión encondral en «palomitas de maíz» en peroné proximal derecho, asimismo se aprecia acortamiento del peroné, pudiendo producir deformidad en valgo del tobillo ipsilateral.

El tratamiento quirúrgico está indicado en caso de fracturas patológicas³, alteraciones de crecimiento o malignización, donde se realizan curetajes y osteotomías correctoras.

Bibliografía

1. Kumar A, Jain VK, Bharadwaj M, Arya RK. Ollier disease: Pathogenesis, diagnosis, and management. *Orthopedics*. 2015;38:e497–506.
2. Lozano Martínez GA, Llauger Rosselló J. Secondary chondrosarcoma: Radiopathological correlation. *Radiología*. 2015;57:344–59.
3. Mikola E, Yang Z, Merkel K, Gilula LA. A 7-year-old girl with a growth disturbance in the extremities. *Am J Orthop (Belle Mead NJ)*. 1995;24:360–3.

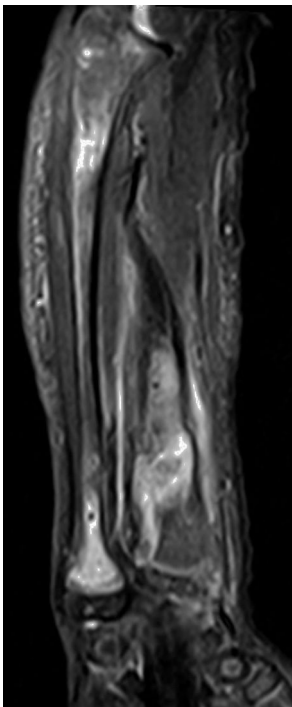


Figura 3 Imagen RM sagital en T2 y STIR del antebrazo, donde se observa hiperintensidad de los infiltrados condrales en la medular ósea del cubito y radio.