

IMÁGENES EN PEDIATRÍA

## Ectopia escrotal: presentación clínica y corrección quirúrgica



### Ectopic scrotum: Clinical presentation and surgical treatment

María Elena Carazo Palacios<sup>a,\*</sup>, Agustín Serrano Durbá<sup>b</sup>, Beatriz Pemartín Comella<sup>a</sup>  
y Carlos Domínguez Hinarejos<sup>b</sup>

<sup>a</sup> Servicio de Cirugía Pediátrica, Hospital La Fe, Valencia, España

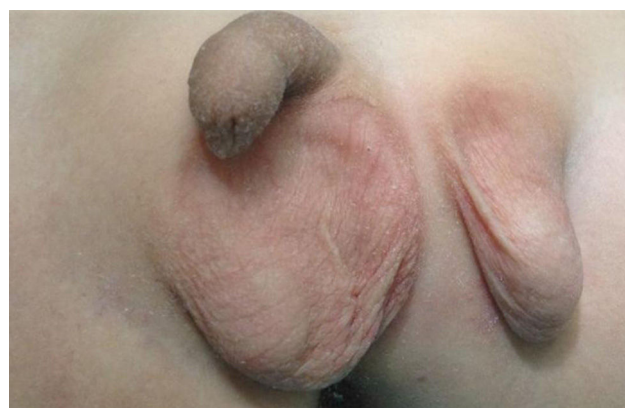
<sup>b</sup> Servicio de Urología Infantil, Hospital La Fe, Valencia, España

Disponible en Internet el 10 de mayo de 2016

Varón de 2 años, sano, remitido por su pediatra por malformación genital (fig. 1). La exploración evidenció una bolsa escrotal derecha con teste en su interior de tamaño y consistencia normal. El rafe escrotal se encontraba ligeramente desplazado hacia la izquierda. Lateralmente, se visualizaba una tumoración de 2 × 3 cm, compatible con un testículo ectópico de localización inguinal rodeado de piel escrotal. Se palparon un epidídimo y un deferente de características normales. La ecografía confirmó la sospecha clínica. Se procedió a la intervención quirúrgica del paciente, realizando exéresis de la piel y tejido celular subcutáneo comprendido entre ambos hemiescrotos, y desplazamiento medial y caudal del escroto ectópico (fig. 2). Se muestra el resultado a los 6 meses de la corrección quirúrgica (fig. 3).

La criptorquidia, definida como el descenso incompleto del testículo, afecta al 3% de los recién nacidos a término. Los testículos ectópicos son testes localizados fuera del teórico trayecto de descenso habitual. La localización más frecuente es la perineal seguida de la abdominal y femoral de forma ipsilateral o contralateral. Estas anomalías presentan una bolsa escrotal con 2 hemiescrotos normoconformados<sup>1</sup>. Lo excepcional del presente caso, es la

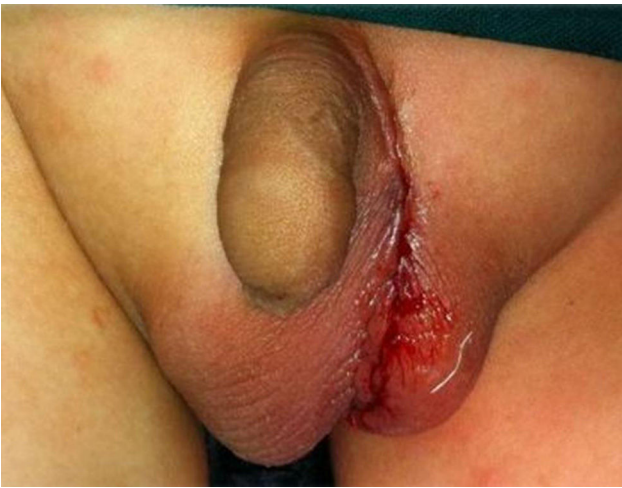localización inusual del testículo que, a su vez, está rodeado de piel escrotal (fig. 1). Solo existe un caso en la literatura donde se describe su tratamiento quirúrgico<sup>2</sup>. Esta corrección es posible, con un resultado estético satisfactorio (figs. 2 y 3). Se aconseja realizar ecografía del tracto urinario para descartar anomalías asociadas que son más frecuentes en pacientes con malformaciones genitales<sup>3</sup>.



**Figura 1** Ectopia testicular izquierda. Presencia de hemiescrotos izquierdo ectópico, conteniendo teste normal y separado del resto de la bolsa escrotal y del teste derecho por piel perineal.

\* Autor para correspondencia.

Correo electrónico: [hellencazago@gmail.com](mailto:hellencazago@gmail.com)  
(M.E. Carazo Palacios).



**Figura 2** Resultado inmediato tras la intervención quirúrgica.



**Figura 3** Resultado a los 6 meses de la intervención quirúrgica.

## Bibliografía

1. Chatterjee S, Gajbhiye V, Nath S, Ghosh D, Chattopadhyay S, Kumar S. Perineal accessory scrotum with congenital lipoma: A rare case report. *Case Rep Pediatr.* 2012;2012:757120.
2. Gwion D, Robert C, Daniel G, Coleman R. Staged rotation flap scrotoplasty and orchidopexy in a patient with inguinal ectopic scrotum. *J Surg Case Rep.* 2015;2015, pii: rjv137. doi: 10.1093/jscr/rjv137.
3. Wein AJ, Kavoussi LR, Novick AC, Partin AW, Peters CA, McDougal WS, et al. Ectopic Scrotum. 2014. En: *Campbell-Walsh Urology: Pediatric Urology* [Internet]. Elsevier. 1st edition. Disponible en: <http://www.inkling.com/read/wein-campbellwalsh-urology-pediatric-urology-1st/chapter-30/scrotal-anomalies>