



CARTAS CIENTÍFICAS

Agenesia aislada de la arteria pulmonar derecha



Isolated right pulmonary artery agenesis

Sra. Editora:

La agenesia unilateral de la arteria pulmonar (AUAP) es una malformación rara, que puede presentarse de forma aislada o asociarse a malformaciones cardiovasculares, como tetralogía de Fallot, transposición de grandes vasos, defectos septales y anomalías del arco aórtico¹. En ausencia de malformación cardiovascular, su prevalencia es de uno por cada 200.000-300.000 individuos y suele estar infradiagnosticada en la edad pediátrica.

Presentamos el caso de un lactante varón de 4 meses de edad, sin antecedentes de interés y con ecografías prenatales normales, que ingresa por cuadro de bronquiolitis aguda secundaria a virus *Parainfluenza-3* y que en radiografía de tórax se observa una pérdida de volumen de hemitórax derecho, además de un aumento de densidad en el segmento anterior del lóbulo superior derecho. Posteriormente ingresa en 2 ocasiones, a los 5 y a los 8 meses, por bronquitis obstructivas caracterizadas por tos, hipoxemia, sibilantes y dificultad respiratoria. En el segundo ingreso se aísla el virus respiratorio sincitial en aspirado nasofaríngeo. En las radiografías de tórax realizadas en esos episodios se evidencia una progresiva disminución de volumen de hemitórax derecho, con desplazamiento mediastínico ipsilateral e hiperinsuflación de pulmón izquierdo, con herniación de su lóbulo superior hacia pulmón derecho (fig. 1). Los hallazgos radiológicos descritos motivan la realización de una tomografía computarizada (TC) torácica con contraste, que muestra ausencia de la parte proximal de la arteria pulmonar derecha con leve hipoplasia pulmonar ipsilateral y 2 ramas colaterales originadas en aorta descendente (fig. 2), que nutren pulmón derecho, de trayecto tortuoso y con múltiples ramificaciones. Los hallazgos son compatibles con AUAP derecha. Se completa el estudio cardiológico con una ecocardiografía que descarta otras malformaciones asociadas. Clínicamente, el paciente presenta bronquitis obstructivas recurrentes de intensidad leve-moderada, con periodo intercrítico asintomático y exploración física normal. Su desarrollo ponderoestatural es adecuado y no recibe ningún tratamiento específico, debido a la ausencia, por el momento, de complicaciones o síntomas graves.

La AUAP se produce como consecuencia de la involución intraútero del sexto arco aórtico, que condiciona la ausencia de la parte más proximal de la arteria pulmonar. El desarrollo pulmonar fetal y su anatomía broncovascular suelen ser normales, debido a que la parte hiliar y distal de la arteria pulmonar y sus ramas están irrigadas por un conducto arterioso persistente ipsilateral, pero sin conexión con el tronco de las arterias pulmonares. Posteriormente al nacimiento, debido al cierre de dicho conducto arterioso, se produce una disminución del flujo sanguíneo que produce una hipoplasia pulmonar y desarrollo de colaterales aortopulmonares². Por estos motivos creemos que, en nuestro paciente, no se detectaron anomalías en las ecografías prenatales, y que los hallazgos pulmonares y vasculares se pusieron de manifiesto posnatalmente.

Los pacientes con AUAP aislada suelen estar asintomáticos, detectándose inicialmente la enfermedad como un hallazgo casual al realizar una radiografía de tórax. Otros pacientes pueden presentar distrés respiratorio con insuficiencia cardíaca, infecciones respiratorias recurrentes, limitación al ejercicio, hemoptisis y/o hipertensión pulmonar (HTP)³. En niños menores de un año, predominan los síntomas de distrés respiratorio (56%) asociados a HTP y desarrollo posterior de insuficiencia cardíaca. Más allá del año de edad, pueden presentar infecciones respiratorias recurrentes (23-37%) y/o hemoptisis (14-20%) por la excesiva circulación colateral aortopulmonar. En la edad adulta asocia también limitación al ejercicio (18-45%). La exploración física puede ser normal o auscultarse soplo cardíaco y/o hipoventilación con o sin ruidos patológicos en el hemitórax con hipoplasia.

El diagnóstico definitivo ha de basarse en las pruebas de imagen⁴. En la radiografía de tórax se observa, en el mismo hemitórax de la agenesia, un pulmón disminuido de tamaño con desplazamiento mediastínico ipsilateral asociado a hiperinsuflación pulmonar contralateral con posible herniación hacia el lado afecto⁵. El diagnóstico se confirma con TC y/o resonancia magnética torácicas con contraste, y se completa con ecocardiografía.

El tratamiento más aceptado actualmente en la AUAP aislada va a ser conservador en las formas asintomáticas y quirúrgica en aquellas con sintomatología o complicaciones graves⁴. La cirugía reparadora en 2 etapas, con implantación de *stent* y anastomosis quirúrgica posterior, es la técnica de elección. Algunos autores la realizan aún en casos asintomáticos, pero su uso en esos pacientes es muy controvertido,

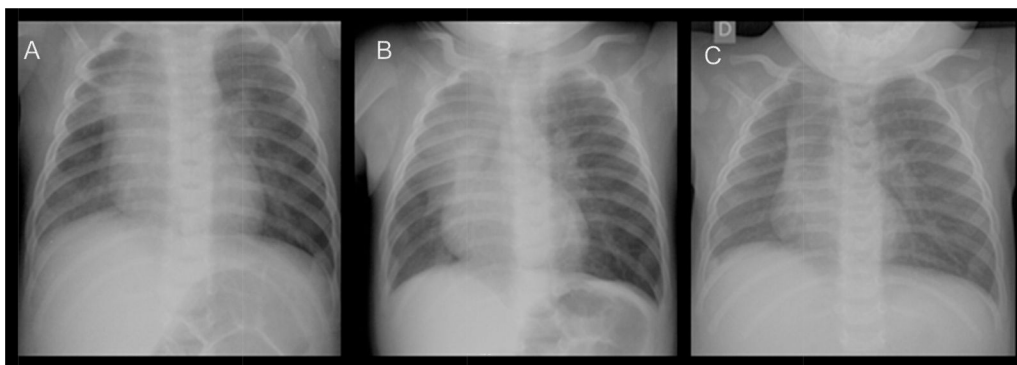


Figura 1 Radiografías de tórax a los 4 (A), a los 5 (B) y a los 8 meses de vida (C). Nótese la marcada disminución del tamaño pulmonar derecho y la desviación mediastínica hacia ese mismo lado, así como la hiperinsuflación pulmonar izquierda con herniación del lóbulo superior.

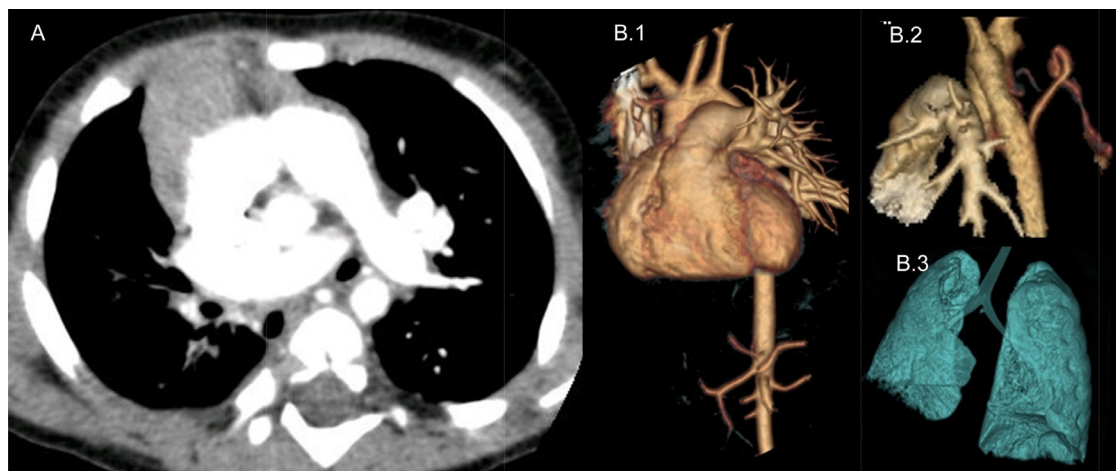


Figura 2 A) TC torácica helicoidal con contraste. Se observa agenesia de la arteria pulmonar derecha e hipoplasia pulmonar derecha. B) TC torácica helicoidal con reconstrucciones 3D. B.1) Detalle de la agenesia de la arteria pulmonar derecha. B.2) Ramas colaterales desde aorta descendente que nutren parénquima pulmonar derecha. B.3) Hipoplasia pulmonar derecha.

debido a las altas probabilidades de reintervención por complicaciones posquirúrgicas, como la trombosis de la anastomosis⁶. La HTP asociada se puede tratar con fármacos antihipertensivos pulmonares y, en caso de hemoptisis se realiza embolización arterial de las colaterales. Se recurrirá a la lobectomía o neumonectomía, siempre dependiendo de la extensión de la lesión pulmonar, en hemoptisis refractarias a la embolización o infecciones respiratorias recurrentes con complicaciones posteriores como las bronquiectasias.

Bibliografía

1. Alison M, Garel L, Bigras JL, Déry J, Lapierre C. Unilateral absence of pulmonary artery in children: Bronchovascular anatomy, natural course and effect of treatment on lung growth. *Pediatr Radiol*. 2011;41:459–68.
2. Trivedi KR, Karamlou T, Yoo SJ, Williams WG, Freedom RM, McCrindle BW. Outcomes in 45 children with ductal origin of the distal pulmonary artery. *Ann Thorac Surg*. 2006;81:950–7.
3. Koga H, Hidaka T, Miyako K, Suga N, Takahashi N. Age-related clinical characteristics of isolated congenital unilateral absence of a pulmonary artery. *Pediatr Cardiol*. 2010;31:1186–90.
4. Kruzliaka P, Syamasundarc RP, Novak M, Pechanova O, Kovacova G. Unilateral absence of pulmonary artery: Pathophysiology, symptoms, diagnosis and current treatment. *Arch Cardiovasc Dis*. 2013;106:448–54.
5. Yiu MWC, Le DV, Leung Y, Ooi CGC. Radiological features of isolated unilateral absence of the pulmonary artery. *J HK Coll Radiol*. 2001;4:277–80.
6. Krammoh EK, Bigras JL, Prsa M, Lapierre C, Miró J, Dahdah NS. Therapeutic strategies in children with an isolated unilaterally absent proximal pulmonary artery. *Pediatr Cardiol*. 2010;31:607–10.

Víctor Adán Lanceta^{a,*}, Ainhoa Jiménez Olmos^a, Carlos Martín de Vicente^b y Juan Pablo García Íñiguez^b

^a Servicio de Pediatría, Hospital Infantil Universitario Miguel Servet, Zaragoza, España

^b Unidad de Neumología Pediátrica y Fibrosis Quística, Servicio de Pediatría, Hospital Infantil Universitario Miguel Servet, Zaragoza, España

* Autor para correspondencia.

Correo electrónico: victoradanlanceta@gmail.com (V. Adán Lanceta).

<http://dx.doi.org/10.1016/j.anpedi.2016.04.003>
1695-4033/

© 2016 Asociación Española de Pediatría. Publicado por Elsevier España, S.L.U. Todos los derechos reservados.