



ORIGINAL

Dermatitis alérgica de contacto a parafenilendiamina por tatuajes con henna en población pediátrica



José María Ortiz Salvador*, Altea Esteve Martínez, Daniela Subiabre Ferrer, Ana Mercedes Victoria Martínez, Jesús de la Cuadra Oyanguren y Violeta Zaragoza Ninet

Servicio de Dermatología, Hospital General Universitario de Valencia, Valencia, España

Recibido el 8 de enero de 2016; aceptado el 20 de febrero de 2016

Disponibile en Internet el 9 de mayo de 2016

PALABRAS CLAVE

Dermatitis alérgica de contacto;
Henna negra;
Tatuajes temporales;
Parafenilendiamina;
Pruebas epicutáneas;
Alergia cutánea

Resumen

Introducción: Los tatuajes con henna son una práctica común en la población adolescente. En la mayoría de las ocasiones, la henna se mezcla con parafenilendiamina (PPDA) para mejorar las características del tatuaje. La PPDA es un potente alérgeno que causa con frecuencia dermatitis alérgica de contacto.

Material y método: Se recogió a 726 niños parcheados en la Unidad de Alergia del Hospital General Universitario de Valencia entre 1980 y 2015, identificándose los casos y revisando los resultados de las pruebas, así como datos clínicos y epidemiológicos.

Resultados: Trescientos sesenta y un niños (49,7%) demostraron sensibilización a al menos un alérgeno y 34 fueron alérgicos a la PPDA (4,68%). La edad media de los pacientes alérgicos a PPDA fue de 12,4 años. El 44,2% de los niños alérgicos eran varones. Dos pacientes (5,9%) presentaron antecedentes personales de atopia. El 73,5% de reacciones positivas a PPDA se consideraron de relevancia presente. El origen de la sensibilización fue la realización de un tatuaje con henna en el 50% de los pacientes.

Conclusión: La sensibilización a PPDA es relativamente frecuente en la población pediátrica. El origen más frecuente es la realización de tatuajes con henna adulterada. Los adolescentes son la población con mayor riesgo de presentar este tipo de reacciones. Se debe desaconsejar activamente la práctica de tatuajes con henna negra en la población pediátrica.

© 2016 Asociación Española de Pediatría. Publicado por Elsevier España, S.L.U. Todos los derechos reservados.

* Autor para correspondencia.

Correos electrónicos: josema.ortiz.salvador@gmail.com, josema.ortiz.salvador@hotmail.es (J.M. Ortiz Salvador).

KEYWORDS

Allergic contact dermatitis;
Black henna;
Temporary tattoo;
Para-phenylenediamine;
Patch test;
Skin allergy

Para-phenylenediamine allergic contact dermatitis due to henna tattoos in a child and adolescent population

Abstract

Introduction: Henna tattoos are a very common practice in the adolescent population. Henna is very often admixed with para-phenylenediamine (PPDA) to improve the appearance of the tattoo. PPDA is a potent allergen, and is a frequent cause of allergic contact dermatitis (ACD). **Material and method:** A study was conducted on the results of 726 consecutive children who had been patch tested in the University General Hospital Consortium of Valencia between 1980 and 2015.

Results: Almost half (49.7%; (361 cases) of the children had one or more positive patch test findings, with 4.7% (34) being allergic to PPDA. Mean age of patients allergic to PPDA was 12.4 years, and 44.2% were male. There were 2 cases (5.9%) of atopic dermatitis. Of the positive reactions, 73.5% were considered to be current clinically relevant. The sensitisation origin was a Henna tattoo in 50% of cases.

Conclusion: PPDA sensitisation is relatively common in the child and adolescent population. The most frequent origin is the performing of Henna tattoos adulterated with PPDA. Adolescents are at the higher risk of developing ACD due to Henna tattoos. Henna tattooing should be strongly discouraged in children.

© 2016 Asociación Española de Pediatría. Published by Elsevier España, S.L.U. All rights reserved.

Introducción

La henna es un pigmento extraído de la planta *Lawsonia inermis*. Su color ocre hace que haya sido empleado como sustancia pigmentante desde hace siglos en varias culturas para teñir la piel, las uñas o el cabello¹. Se trata de una sustancia con un escaso potencial sensibilizante y las comunicaciones de casos de dermatitis de contacto alérgica son extremadamente infrecuentes^{2,3}.

En los últimos años, la realización de tatuajes temporales con henna negra se ha hecho muy popular en niños y adolescentes. Sin embargo, su coloración marrónácea, su baja definición y la escasa duración del pigmento en la piel hacen que los resultados sean poco satisfactorios. Por este motivo, habitualmente se añade parafenilendiamina (PPDA) a la mezcla de henna para acelerar el secado, mejorar la definición, oscurecer el color y conseguir que se parezcan más a tatuajes permanentes. El fruto de esta mezcla se conoce como henna negra^{4,6}.

La PPDA es un colorante disperso con una intensa tonalidad negra. En su forma oxidada es inocuo pero en la práctica habitual nunca se encuentra oxidado en su totalidad. En estos casos es un potente alérgeno de contacto, encontrándose en el «top-5» de la lista de la Food and Drug Administration de alérgenos potencialmente sensibilizantes⁶.

Actualmente, la Unión Europea prohíbe el uso de PPDA en productos tópicos (exceptuando los tintes capilares con PPDA al 6%)⁷. Sin embargo, continúan siendo frecuentes los casos de dermatitis de contacto alérgica tras la realización de tatuajes de henna adulterada con PPDA.

La forma más frecuente de manifestación de sensibilización a PPDA es la dermatitis alérgica de contacto (DAC)⁸⁻¹⁰, que cursa habitualmente con eritema, vesículas y ampollas

en la zona de aplicación de la sustancia (fig. 1). En ocasiones, pueden producirse reacciones alérgicas sistémicas muy graves e incluso mortales¹¹⁻¹³.

Existen numerosas comunicaciones de casos de sensibilización a PPDA^{2,9,10,14,15}; no obstante, sería conveniente la realización de un estudio transversal con el objetivo de determinar la prevalencia de sensibilización a PPDA en la población pediátrica, así como determinar su asociación con la realización de tatuajes de henna negra.

Material y método

El objetivo del presente estudio fue determinar la prevalencia de sensibilización a PPDA en la población pediátrica

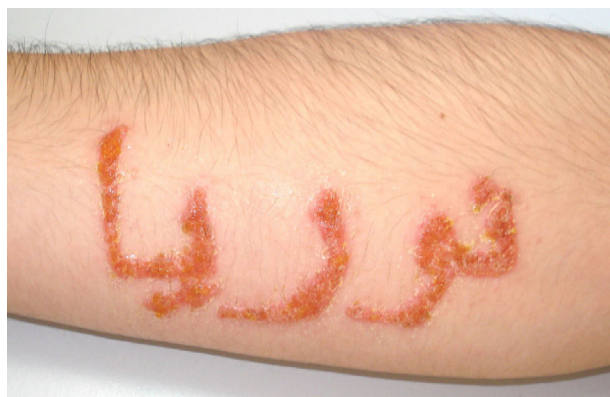

Figura 1 Dermatitis alérgica de contacto por PPDA tras tatuaje de henna negra en adolescente de 16 años. Se aprecian eritema y vesiculación con formación de costras demarcando la zona de realización del tatuaje.

Tabla 1 Principales resultados obtenidos en el estudio

| | Población general (N = 726) | Alérgicos a PPDA (N = 34) |
|---------------------------------------|-----------------------------|---------------------------|
| Niños:niñas | 1:1,29 | 1:1,26 |
| Edad media (años) (IC del 95%) | 10,9 (10,6-11,2) | 12,4 (11,1-13,7) |
| Antecedentes personales de atopia (%) | 93 (12,8) | 2 (5,9) |
| Relevancia presente (%) | - | 25 (73,5) |
| Lesiones en manos (%) | 200 (27,5) | 3 (8,8) |
| Lesiones en piernas (%) | 113 (15,6) | 5 (14,7) |
| Lesiones en brazos (%) | 118 (16,2) | 17 (50) |
| Lesiones en cara (%) | 155 (21,34) | 6 (17,6) |

remitida a una consulta de alergia cutánea, sus características epidemiológicas y su relación con la realización de tatuajes con henna negra.

Se recogieron en una base de datos informatizada los casos de todos los pacientes entre 0 y 16 años que fueron remitidos a la consulta de Alergia Cutánea en el Hospital General Universitario de Valencia entre los años 1980 y 2015.

A todos los pacientes remitidos se les realizaba una anamnesis dirigida y una exploración física básica, y posteriormente se realizaban pruebas epicutáneas.

La metodología para realización de pruebas epicutáneas es la recogida en las recomendaciones del Grupo Español en Investigación de Dermatitis de Contacto y Alergia Cutánea¹⁶.

A todos los pacientes se les parcheó la serie estándar recomendada por el GEIDAC para adultos, que incluye la PPDA entre su lista de alérgenos más frecuentes.

Las pruebas se valoraron inicialmente a las 48 h de la realización de la prueba y posteriormente a las 96 h se realizó una nueva lectura. Las reacciones se catalogaron usando los siguientes criterios: reacción negativa, 1+ (eritema), 2+ (eritema papular), 3+ (vesiculación) y 4+ (formación de ampollas). Para el presente estudio se consideró como positiva una reacción 2+ o superior.

En los casos positivos, se establecía la relevancia de la sensibilización como presente (en relación con la enfermedad motivo de consulta), pasada (relación posible con una reacción cutánea en el pasado) o desconocida (sin relación aparente con el motivo de consulta).

En los casos relevantes se recogió el mecanismo de sensibilización más probable.

Resultados

En la [tabla 1](#) se recogen los principales resultados obtenidos en el estudio.

Entre 1980 y 2015 se estudió a 726 niños de entre 0 a 16 años remitidos a la consulta de Alergia Cutánea, de los cuales 361 (49,7%) mostraron sensibilización para al menos un alérgeno. La edad media del grupo de estudio fue de 10,9 años. El 56% de los pacientes fueron varones, siendo el 44% restante niñas; 93 pacientes (12,8%) presentaron antecedentes personales de atopia.

En todos los casos estudiados se parcheó la PPDA, encontrándose 34 casos de sensibilización a la misma (4,68% de los niños remitidos y 9,41% de los niños con al menos una sensibilización).

La edad media de los niños alérgicos a PPDA fue de 12,4 años. El 44,2% de los casos alérgicos a PPDA fueron varones y el 55,8% restante, niñas. Dos pacientes (5,9%) presentaron antecedentes personales de atopia.

De las 34 reacciones positivas a PPDA, 25 (73,5%) se consideraron de relevancia presente. Las localizaciones afectadas más frecuentes fueron los brazos (32%) y abdomen (13%).

El mecanismo de sensibilización descrito fue la realización de un tatuaje de henna en 17 pacientes (50%), la realización de un tinte capilar en 4 pacientes (11,7%), la aplicación de una barra labial en un paciente (2,9%) y desconocida en 12 pacientes (35,2%) ([fig. 2](#)).

Entre 1985 y 2000 se detectaron 9 casos de alergia a PPDA, mientras que entre 2000 y 2015 se detectaron 22 casos en el mismo periodo ([fig. 3](#)).

Discusión

La PPDA es un potente sensibilizante que puede provocar desde reacciones alérgicas cutáneas localizadas hasta casos con afectación sistémica y compromiso vital¹¹⁻¹³. Las lesiones cutáneas habitualmente son de tipo eczematoso pero puede presentarse también como reacciones liquenoides o similares a eritema multiforme.

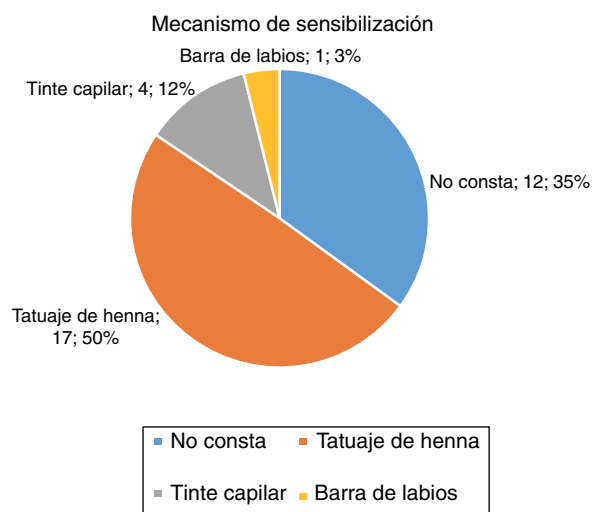


Figura 2 Mecanismo de sensibilización en los pacientes alérgicos a PPDA. Número de pacientes y porcentaje total.

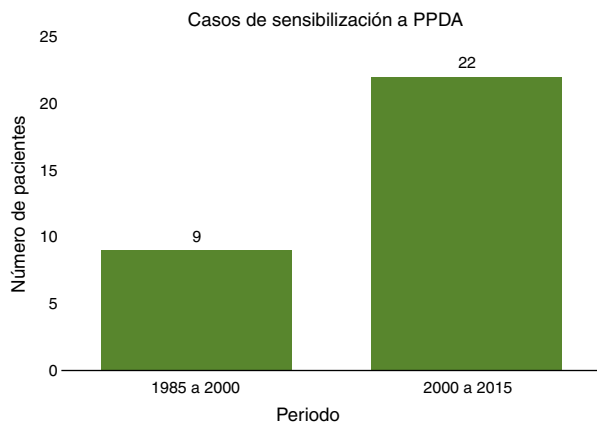


Figura 3 Prevalencia de sensibilización a PPDA en los periodos 1980-2000 y 2000-2015.

Según la normativa vigente en la Unión Europea sobre la composición de productos cosméticos, la PPDA no debe ser utilizada en la piel, cejas o pestañas en ningún caso. En productos capilares no debe exceder la concentración del 6%⁷. El peróxido de hidrógeno empleado en el tinte capilar acelera la oxidación de la PPDA y limita su capacidad sensibilizante. Sin embargo es un componente habitual de los tatuajes temporales de henna^{4,5} y responsable de un gran número de reacciones alérgicas^{6,17}. En los tatuajes no se produce ningún proceso de oxidación y, por lo tanto, la PPDA tiene un alto potencial sensibilizante.

En nuestro estudio hemos encontrado una alta prevalencia de DAC secundaria a PPDA, encontrándose en aproximadamente 1 de cada 20 niños remitidos a la consulta de Alergia Cutánea. La PPDA constituye uno de los sensibilizantes más comunes en los niños con DAC, encontrándose en casi un de cada 10 niños con sensibilización a algún alérgeno¹⁸.

La mayoría de las reacciones positivas a PPDA fueron consideradas de relevancia presente, indicando que la alergia a la PPDA con frecuencia conduce a una DAC clínicamente manifiesta. El mecanismo causante de la alergia fue la realización de un tatuaje en la mitad de los casos, siendo la causa principal de alergia a PPDA en el colectivo pediátrico. La segunda causa más frecuente fue la realización de tinte capilar, por la frecuente presencia de PPDA en estos productos.

La prevalencia de sensibilización a PPDA fue similar en niños y niñas, siendo mucho más frecuente en niños más mayores. Este resultado es compatible con la realización de tatuajes con henna, más frecuente en el colectivo adolescente. Del mismo modo, la localización frecuente en brazos y abdomen es indicativa también de la realización de tatuajes en dichas localizaciones.

Pese a la prohibición del empleo de PPDA en productos tópicos, la prevalencia de sensibilización a PPDA se ha duplicado en los últimos 10 años, por lo que parece fundamental una campaña de información a la población acerca de los riesgos del PPDA y los tatuajes con henna adulterada.

Las concentraciones de PPDA encontradas en la henna negra en la literatura oscilan entre el 0,4 y el 29,5%^{4,5}, siendo en la mayoría de las ocasiones muy superior al presente en tintes capilares. Esto convierte a la henna negra en una sustancia con muy alta capacidad sensibilizante.

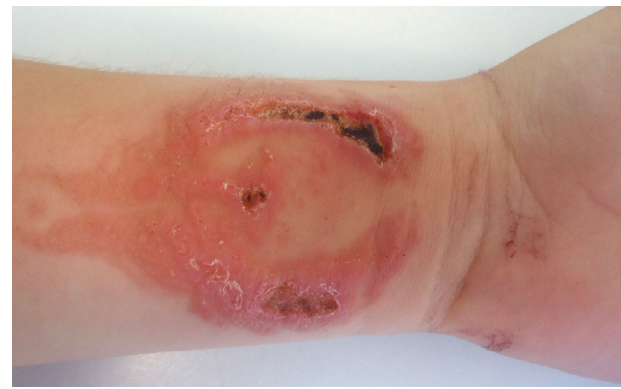

Figura 4 Dermatitis de contacto por PPDA con lesiones necróticas tras tatuaje de un fénix con henna negra adulterada con PPDA. Las lesiones dejarán cicatrices permanentes.

La DAC por PPDA es una enfermedad con un pronóstico habitualmente favorable. Sin embargo, las reacciones alérgicas en ocasiones pueden ser muy intensas poniendo en peligro la vida del paciente¹¹⁻¹³. Así mismo se han descrito casos de lesiones necróticas y cicatrización inestética tras reacciones alérgicas a PPDA (fig. 4), hipopigmentación postinflamatoria y cicatrices queloideas¹¹. En los pacientes sensibilizados a PPDA por un tatuaje, la aplicación a lo largo de la vida de técnicas de tinte capilar puede producir reacciones alérgicas muy graves, dada la presencia habitual de PPDA en estos compuestos¹⁹. Se trata de un fenómeno frecuente y del que el paciente debe ser advertido.

Conclusión

La sensibilización a PPDA es un fenómeno relativamente frecuente en la población pediátrica. La causa más frecuente de sensibilización a este producto es la realización de tatuajes temporales con henna adulterada con PPDA. La presencia de PPDA está prohibida en cualquier producto aplicado sobre la piel por el alto riesgo de sensibilización a la misma. Se debería informar a la población de los riesgos asociados a la práctica de tatuajes con henna adulterada y desaconsejar la realización de tatuajes temporales en la población pediátrica, ante el alto riesgo de desarrollar reacciones alérgicas graves potencialmente fatales o secuelas en el futuro.

Conflicto de intereses

Los autores declaran no tener ningún conflicto de intereses.

Bibliografía

1. Badoni Semwal R, Semwal DK, Combrinck S, Cartwright-Jones C, Viljoen A. Lawsonia inermis (henna): Ethnobotanical, phytochemical and pharmacological aspects. *J Ethnopharmacol.* 2014;155:80-103.
2. Onder M, Atahan CA, Oztaş P, Oztaş MO. Temporary henna tattoo reactions in children. *Int J Dermatol.* 2001;40(9):577-579 [consultado 21 Dic 2015]. Disponible en: <http://www.ncbi.nlm.nih.gov/pubmed/11737452>.
3. Pasricha JS, Gupta R, Panjwani S. Contact dermatitis to henna (Lawsonia). *Contact Dermatitis.* 1980;6:288-9.

4. Al-Suwaidi A, Ahmed H. Determination of paraphenylenediamine (PPD) in henna in the United Arab Emirates. *Int J Environ Res Public Health*. 2010;7:1681–93.
5. Brancaccio RR, Brown LH, Chang YT, Fogelman JP, Mafong EA, Cohen DE. Identification and quantification of paraphenylenediamine in a temporary black henna tattoo. *Am J Contact Dermat*. 2002;13(1):15–18.
6. Diego S, Linda L. Paraphenylenediamine in black henna temporary tattoos: 12-year Food and Drug Administration data on incidence, symptoms, and outcomes. *J Am Dermatology*. 2015;72:724–6.
7. SCCNFP, 2003. The SCCNFP's notes of guidance for the testing of cosmetic ingredients and their safety evaluation. 5th revision. Adopted during the 25th plenary meeting of 20 October, 2003, p. 87 [consultado 29 Dic 2015]. Disponible en: http://europa.eu.int/comm/health/ph_risk/comm. http://ec.europa.eu/health/ph_risk/committees/sccp/documents/out242.en.pdf
8. Arranz Sánchez DM. Riesgos de los tatuajes de henna negra. *An Pediatr*. 2005;63:448–52.
9. Ciriza Barea E, Galardi Andonegui M, Garcia Figueroa B. [Reactions to henna pseudo-tattoos. Allergic sensitisation to paraphenylenediamine]. *An Pediatr (Barcelona)*. 2013;78:269–70.
10. Jurado Palomo J, Martín Muñoz M, Bobolea ID, Fiandor Román AM. Dermatitis de contacto por tatuajes temporales en niños. *An Pediatría*. 2008;68:309–10.
11. Kluger N, Raison-Peyron N, Guillot B. [Temporary henna tattoos: Sometimes serious side effects]. *Press Med*. 2008;37(7-8):1138–1142.
12. Belton AL, Chira T. Fatal anaphylactic reaction to hair dye. *Am J Forensic Med Pathol*. 1997;18(3):290–292.
13. Soni SS, Nagarik AP, Dinaker M, Adikey GK, Raman A. Systemic toxicity of paraphenylenediamine. *Indian J Med Sci*. 2009;63:164–6.
14. Neri I, Guareschi E, Savoia F, Patrizi A. Childhood allergic contact dermatitis from henna tattoo. 2002;19:503–5.
15. Martín JM, Revert A, Alonso V, García L, Molina I. Eczema de contacto agudo a parafenilendiamina contenida en tatuajes transitorios con henna. *Actas Dermo-Sifiliogr*. 2015;96:68–71.
16. Toledo F, Silvestre JF, Cuesta L, Latorre N, Monteagudo A. [Usefulness of skin-prick tests in children with hand eczema: Comparison with their use in childhood and adult eczema]. *Actas Dermo-Sifiliogr*. 2011;102:429–38.
17. Hammonds LM, Hall VC, Yiannias JA. Allergic contact dermatitis in 136 children patch tested between 2000 and 2006. *Int J Dermatol*. 2009;48:271–4.
18. Onder M, Adisen E. Patch test results in a Turkish paediatric population. *Contact Dermatitis*. 2008;58:63–5.
19. Kind F, Scherer K, Bircher AJ. Contact dermatitis to paraphenylenediamine in hair dye following sensitization to black henna tattoos —an ongoing problem. *J Dtsch Dermatol Ges*. 2012;10:572–8.