

IMÁGENES EN PEDIATRÍA

Hemangioma facial como clave diagnóstica de PHACES



Facial haemangioma as a diagnostic key of PHACES

A. Escalona Lozano, A. Nuño González*, M. Gutiérrez Pascual y F.J. Vicente Martín

Servicio de Dermatología, Hospital Universitario Rey Juan Carlos, Madrid, España

Disponible en Internet el 2 de noviembre de 2015

Presentamos el caso de un varón de 3 meses de edad, con una lesión vascular en la zona de la rama mandibular del nervio trigémino izquierdo (V3 izquierda), de aparición a los 15 días de vida con posterior crecimiento (fig. 1). Realizamos el diagnóstico de hemangioma facial lineal, por lo

que había que descartar una asociación PHACES, acrónimo de malformaciones de la fosa posterior (P), hemangioma segmentario cervicofacial (H), malformaciones arteriales cervicocraneales (A), defectos cardíacos o de los grandes vasos (C), anomalías oculares (E) y defectos esternales o de la línea media supraumbilical (S)¹. Solicitamos una angioresonancia en la que se observaban una serie de alteraciones: hipoplasia de arco aórtico con anomalía en la salida de troncos supraaórticos, hipoplasia/aplasia de arteria carótida interna izquierda y alteraciones en el polígono de Willis (figs. 2 y 3). Con todos estos datos confirmamos

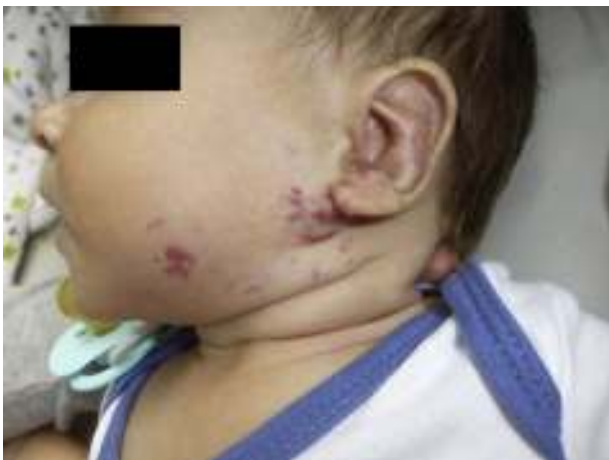

Figura 1 Paciente de 3 meses de edad con hemangioma facial a lo largo del dermatomo correspondiente a la tercera rama del nervio trigémino del lado izquierdo.

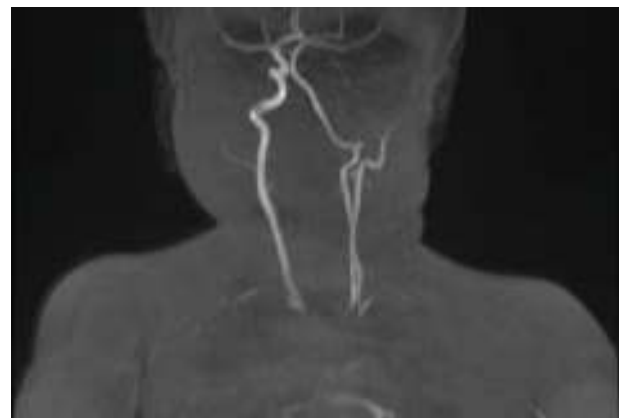

Figura 2 Imagen de la angioresonancia cervical en la que se observa la hipoplasia/aplasia de arteria carótida interna izquierda, con una compensación de la vertebral izquierda.

* Autor para correspondencia.
Correo electrónico: almudenanuno@hotmail.com
(A. Nuño González).

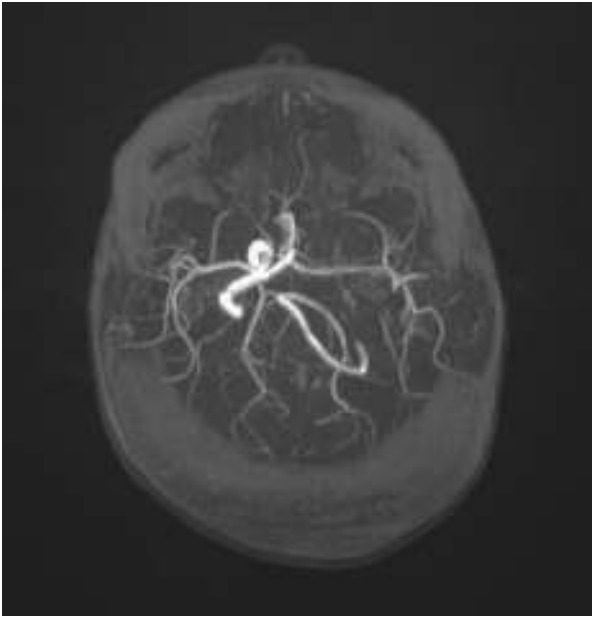


Figura 3 Imagen de la angioresonancia en la que se observa el polígono de Willis competente con arteria comunicante anterior pseudoaneurismática que da origen a arterias cerebrales anteriores y arteria cerebral media izquierda levemente hipoplásicas.

el diagnóstico de PHACES. Actualmente, el paciente se encuentra en seguimiento por los servicios de dermatología, neurología, oftalmología y cardiología, y no ha presentado complicaciones.

El hemangioma infantil es el tumor más frecuente de la infancia. En 1978, Pascual-Castroviejo describió el hemangioma facial extenso asociado a anomalías cerebrales, pero fue en 1996 cuando Frieden et al. definieron el acrónimo PHACES, que es el que se usa hoy en día¹, y debe considerarse en todos los pacientes con hemangiomas segmentarios extensos situados en los dermatomas pertenecientes a las ramas V1, V2 o V3 del nervio trigémino, y descartar todas las posibles alteraciones asociadas².

El tratamiento de elección de los hemangiomas es el propranolol oral, pero en estos pacientes hay que considerar el balance riesgo-beneficio por la posible hipotensión y el riesgo de accidente cerebrovascular³.

Bibliografía

1. Frieden IJ, Reese V, Cohen D. PHACE syndrome. The association of posterior fossa brain malformations, hemangiomas, arterial anomalies, coarctation of the aorta and cardiac defects, and eye abnormalities. *Arch Dermatol.* 1996;132:307-11.
2. Metry DW, Haggstrom AN, Drolet BA, Baselga E, Chamlin S, Garzon M, et al. A prospective study of PHACE syndrome in infantile hemangiomas: Demographic features, clinical findings, and complications. *Am J Med Genet A.* 2006;140:975-86.
3. Lynch M, Lenane P, O'Donnell BF. Propranolol for the treatment of infantile haemangiomas: Our experience with 44 patients. *Clin Exp Dermatol.* 2014;39:142-5.