



ORIGINAL

Displasia del desarrollo de la cadera en niños con trastorno psicomotor. ¿Factor de riesgo para un mal resultado?



Iván Pipa-Muñiz^{a,*}, María de los Llanos Rodríguez-Rodríguez^b,
M^a Blanca Felgueroso-Juliana^c, Manuela Riera-Campillo^a y Pedro González-Herranz^b

^a Servicio de COT, Hospital de Cabueñes, Gijón, Asturias, España

^b Unidad COT Infantil Hospital Teresa Herrera, La Coruña, España

^c Unidad Neurología Infantil Hospital Teresa Herrera, La Coruña, España

Recibido el 13 de mayo de 2015; aceptado el 24 de julio de 2015

Disponible en Internet el 7 de septiembre de 2015

PALABRAS CLAVE

Displasia del desarrollo de la cadera;
Parálisis cerebral infantil;
Trastorno psicomotor

Resumen

Introducción: El tratamiento ortopédico de la displasia del desarrollo de la cadera (DDC) presenta un alto porcentaje de éxito en casos diagnosticados precozmente o en los primeros meses de vida. Sin embargo, se desconoce qué resultados presentan estos pacientes cuando posteriormente son diagnosticados de un trastorno psicomotor.

Material y métodos: Se realiza un estudio observacional retrospectivo de los casos de DDC con mala evolución tras tratamiento ortopédico, desconociéndose si presentaban algún tipo de trastorno psicomotor. Los pacientes fueron valorados clínicamente y radiológicamente, y por la Unidad de Neurología Infantil.

Resultados: De los 325 casos de DDC diagnosticados en 293 pacientes, 10 pacientes (3%) con 16 caderas con DDC fueron diagnosticados de algún tipo de trastorno psicomotor. Todos los casos inicialmente fueron tratados ortopédicamente. La evolución tanto clínica como radiológica en estos casos fue favorable solo en 4 (25%). En los 12 restantes se indicó quirúrgica para su resolución (75%). Hubo mejoría tras tratamiento quirúrgico en el índice acetabular ($p = 0,005$) y en el índice de extrusión de Reimers ($p = 0,042$). El ángulo cÉrvico-diafisario y el ángulo CE de Wiberg también mejoraron, pero su diferencia no fue estadísticamente significativa. El diagnóstico del trastorno psicomotor se realizó a los 2,5 años de edad. El inicio de la deambulaci3n de estos pacientes estaba retrasado, iniciándose a los 2,4 años.

Conclusiones: El trastorno psicomotor puede condicionar una t3rpida evoluci3n en el tratamiento conservador de la DDC; el riesgo relativo de presentar un mal resultado es 7.2 veces mayor en estos pacientes.

* Autor para correspondencia.

Correo electr3nico: ivanpipa85@gmail.com (I. Pipa-Muñiz).

Ante una mala respuesta al tratamiento convencional de una DDC, debe sospecharse la existencia de un posible trastorno neurológico de base, especialmente si hay un retraso en la deambulaci3n.

© 2015 Asociaci3n Espa1ola de Pediatría. Publicado por Elsevier Espa1a, S.L.U. Todos los derechos reservados.

KEYWORDS

Developmental dysplasia of the hip;
Cerebral palsy;
Cerebral impairment

Developmental dysplasia of the hip in children with a psychomotor disorder. A risk factor for a poor outcome?

Abstract

Introduction: Orthopaedic treatment of developmental dysplasia of the hip (DDH) has a high success rate in cases that are diagnosed early. However, the outcomes of these patients are not really known when they are subsequently diagnosed with some type of cerebral impairment.

Materials and methods: A retrospective observational study was conducted on cases of DDH with a poor outcome after orthopaedic treatment, being unknown if they had any type of psychomotor disorder. The patients were clinically and radiologically assessed, and afterwards received neurological valuation by the Child Neurology Unit.

Results: Of the 325 cases of DDH diagnosed in 293 patients, 10 patients (3%) with 16 hips with DDH were diagnosed of any cerebral impairment. All them were initially treated orthopedically. Clinical and radiologically evolution was succesful only in 4 cases (25%) being necessary any surgical procedure in the remaining 12 cases. After surgical treatment we got an improvement in the Acetabular Index ($p=0.005$) and Reimers Extrusion Index ($p=0.042$). Neck-shaft angle and Wiberg CE angle also improved but this difference was not statically significant. Cerebral impairment was diagnosed at 2,5 years of age and the beginning of walking was delayed at 2.4 years of age.

Conclusions: Cerebral impairment can lead to an unfavourable outcome in the treatment of DDH, with the relative risk of a poor outcome being 7.2 times higher in these patients.

An unfavourable outcome with conventional treatment of DDH must make us suspect the presence of some type of neurological disorder, particularly if there is a delay in walking.

© 2015 Asociaci3n Espa1ola de Pediatría. Published by Elsevier Espa1a, S.L.U. All rights reserved.

Introducci3n

La displasia del desarrollo de la cadera (DDC) es un trastorno que desde hace a1os tiene un tratamiento bastante estandarizado, pero cuyo fracaso puede conducir a la aparici3n de importantes secuelas. Hoy día la realizaci3n de una exploraci3n neonatal sistemática junto al conocimiento de los factores de riesgo y al uso de la ultrasonografía permite realizar un diagn3stico temprano, hecho fundamental si se pretende instaurar un tratamiento precoz con el fin de obtener los mejores resultados posibles. Independientemente del método de tratamiento empleado (arnés de Pavlik, férulas de abducci3n, etc.) y en funci3n del grado de estabilidad de la cadera se obtienen unas altas tasas de resultados satisfactorios (entre el 80 y el 92% de los casos)^{1,2}.

Entre las complicaciones que pueden aparecer durante el tratamiento de la displasia de cadera, la necrosis avascular posiblemente sea la complicaci3n más importante, aunque su incidencia se ha visto reducida de manera sustancial (2,38% de los casos tratados de forma conservadora²). Estas complicaciones suelen estar en relaci3n con el tipo de tratamiento o la dificultad para estabilizar la cadera. Existen muchos trabajos publicados que han puesto de manifiesto

una serie de factores que condicionan el buen pron3stico del tratamiento conservador y la aparici3n de complicaciones, como son el retraso diagn3stico, existencia de afectaci3n bilateral, caderas luxadas frente a luxables, luxaciones teratológicas, contractura en aducci3n o la posici3n inicial de la cabeza femoral³⁻⁷. En cambio, son escasas las publicaciones existentes en la bibliografía que se refieran a cómo puede afectar a la coexistencia de retraso psicomotor, trastornos del comportamiento o parálisis cerebral en este tipo de patología.

El objetivo de este estudio es analizar los casos de DDC con mala evoluci3n tras tratamiento conservador y la posible implicaci3n de trastornos psicomotores que podrían actuar como factores de riesgo en los malos resultados obtenidos. Para ello realizamos un estudio retrospectivo de aquellos pacientes tratados en los que posteriormente se diagnosticó alg3n tipo de patología psicomotriz no detectada durante el tratamiento inicial de la DDC.

Material y métodos

Realizamos un estudio observacional retrospectivo de las DDC tratadas en nuestro centro durante el periodo

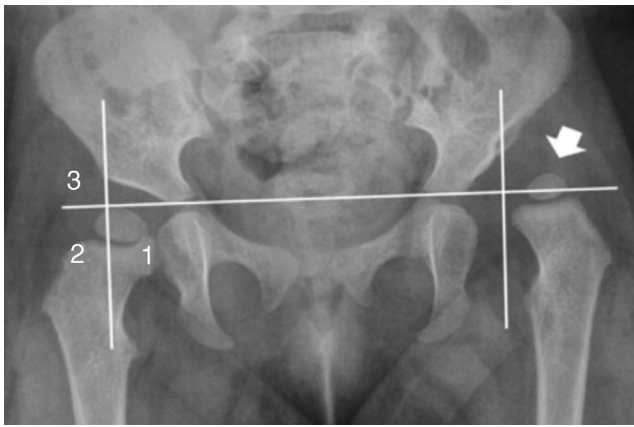


Figura 1 Cuadrantes de Ombredanne. La flecha muestra la ubicación del núcleo epifisario en el cuadrante número 3.

comprendido entre enero del 2002 y diciembre del 2012 (325 casos de DDC en 293 pacientes). En nuestra serie fracasó el tratamiento ortopédico en 44 casos (13,5%), definiendo este fracaso como la incapacidad para reducir la cadera de forma concéntrica o la persistencia evolutiva de displasia residual de cadera con un índice acetabular (IA) mayor de 30° que no corrigió tras inicio de la deambulaci3n. En 16 de ellos (10 pacientes) se detectaron trastornos psicomotores, diagnosticados meses despu3s del inicio del tratamiento de la DDC.

Del total de casos de DDC, nos encontramos con 309 casos (283 pacientes) que no tenian trastorno psicomotor, presentándose 34 casos (10%) de fracaso en el tratamiento ortopédico inicial.

De los 16 casos (10 pacientes) con trastorno psicomotor, hubo fracaso del tratamiento en el 75% de los casos (12 casos), produciéndose buena evoluci3n tras el tratamiento ortopédico de la DDC en los 4 casos restantes (25%).

De los 10 pacientes objeto de nuestro estudio se recogieron las siguientes variables: g3nero, lado afectado, semana gestacional al nacimiento, tipo de parto (ces3rea o vaginal), peso al nacer, edad al diagn3stico de DDC, tipo de tratamiento realizado y complicaciones encontradas. Estos pacientes fueron valorados clínicamente y/o mediante imágenes por resonancia magn3tica por la Unidad de Neurología Infantil para confirmar la presencia de lesi3n cerebral o trastorno del comportamiento. Se recogieron los datos de edad al diagn3stico, patología neurol3gica, capacidad de deambulaci3n y edad al inicio de la misma.

El seguimiento radiol3gico incluy3 radiografías antero-posteriores de pelvis y axial de caderas. En los casos tratados con yesos pelvipédicos o con gran inestabilidad estos estudios fueron completados con tomografía axial en el postoperatorio inmediato para confirmar la correcta reducci3n de la cadera luxada. Los parámetros radiográficos objetivados fueron la ubicaci3n del núcleo de crecimiento epifisario seg3n los cuadrantes de Ombredanne (fig. 1) y el IA antes y despu3s del tratamiento ortopédico. La medici3n de estos parámetros se realizó en radiografía digitalizada empleando el programa Centricity de General Electric.

Los datos recogidos fueron analizados mediante el programa SPSS 18. Se realizó un estudio descriptivo expresando las variables cuantitativas como medianas y las variables

cualitativas como valor absoluto y porcentajes (%). Se estudi3 la significaci3n estadística de variables cualitativas mediante el test de la chi al cuadrado.

Resultados

De los 325 casos tratados de forma conservadora en nuestro centro, en 44 casos el resultado fue insatisfactorio (incapacidad para reducir la cadera de forma concéntrica o displasia residual con IA mayor de 30° en controles radiol3gicos posteriores sin llegar a corregirse tras el inicio de la deambulaci3n). En 16 casos de DDC (36%), diagnosticados en 10 pacientes, se detectaron trastornos psicomotores.

El 60% de los pacientes (6 casos) fueron mujeres y el 40% varones. En cuanto a la lateralidad, 6 pacientes presentaban afectaci3n bilateral (60% de los pacientes), 3 tenian afectaci3n aislada de la cadera derecha (30% de los pacientes) y un solo paciente afectaci3n aislada de la cadera izquierda (10% de los pacientes). En 4 pacientes (40%) el nacimiento fue mediante ces3rea, 3 de los casos por presentaci3n podálica y uno por sufrimiento fetal. Fueron prematuros (parto antes de la semana 38 de gestaci3n) 3 pacientes (30%). El peso medio al nacimiento de los 10 casos, fue de 2.967 g (rango 2.250-4.410) (tabla 1).

En 5 pacientes la DDC se detect3 en la exploraci3n realizada al nacimiento y en 5 de forma tardía, entre los 6 y los 10 meses, aunque en todos los casos antes del diagn3stico del trastorno psicomotor. La edad media de diagn3stico fue 3,3 meses (rango 0-10 meses).

La tabla 1 muestra los tratamientos empleados en los distintos pacientes, duraci3n del mismo y resultado obtenido. Solamente 4 casos se resolvieron satisfactoriamente con el tratamiento conservador; en el resto la persistencia de la luxaci3n o subluxaci3n, o un elevado IA hicieron necesaria la indicaci3n quirúrgica (8 de los casos ya han sido intervenidos).

La evoluci3n de los parámetros radiol3gicos recogidos mostraron una mejoría tras el tratamiento del IA de $38,2^\circ$ a $30,6^\circ$ (7 de los casos presentaban valores superiores a los 30°).

En cuanto a la posici3n de los núcleos, antes del tratamiento 4 casos se hallaban en el cuadrante inferointerno, 8 en el inferoexterno y 4 en el cuadrante superoexterno. Tras el tratamiento conservador la posici3n de los núcleos se modific3, hallándose 10 de ellos localizados en el cuadrante inferointerno y los 6 restantes en el cuadrante inferoexterno. Las caderas que inicialmente se encontraban normosituidas fueron tratadas debido a la presencia de displasia acetabular marcada con una media de 38° de IA, que no era esperable que corrigiera de forma espontánea al iniciar la deambulaci3n.

Con respecto a las complicaciones surgidas durante el tratamiento se observ3 una fractura de cuello de f3mur y 3 casos de necrosis avascular de la cabeza femoral (18%), 2 de ellas afectaron de manera parcial a la cabeza femoral (una de las cuales dio lugar a una deformidad en coxa magna residual) y una necrosis que afect3 a la totalidad del núcleo epifisario.

La edad media de inicio de la deambulaci3n de estos pacientes se desarroll3 entre los 2 y los 3 años, consiguiendo 8 de ellos una marcha autónoma (4 pacientes que no son

Tabla 1 Resumen de casos

Nº caso	Sexo	Lado	Semanas gestación	Parto	Peso(g)	Edad Dx DDC	Tratamiento ortopédico Tipo y duración	Resultado post-tratamiento ortopédico	Tratamiento quirúrgico	Dx Neurológico	Edad Dx Neuro (meses)	Inicio marcha (años)
1	F	DB	34	Eutócico	2.340	10 m	Yeso PP-4 m	Bueno	NO	TGD	30	2
2	F	IB	34	Eutócico	2.340	10 m	Yeso PP-4 m	Subluxación	RA + OVDF	TGD	30	2
3	F	DB	40	Eutócico	2.540	3 m	Yeso PP-4 m	Subluxación	PDTE OVDF	HCC	12	2,5 ^a
4	F	IB	40	Eutócico	2.540	3 m	Yeso PP-4 m	Subluxación	PDTE OVDF	HCC	12	2,5 ^a
5	M	DB	40	Cesárea	2.950	Neonatal	Pavlik-3 m Yeso PP-4 m	Luxación	RA + OVDF	TGD (hidrocefalia)	24	3
6	M	IB	40	Cesárea	2.950	Neonatal	Pavlik-3 m Yeso PP-4 m	Luxación	RA + OVDF	TGD (hidrocefalia)	24	3
7	F	DB	40	Eutócico	4.290	Neonatal	Pavlik-1 m Yeso PP-3 m	Bueno	NO	TGD	12	2 ^a
8	F	IB	40	Eutócico	4.290	Neonatal	Pavlik-1 m Yeso PP-3 m	Luxación	RA + OVDF + Salter	TGD	12	2 ^a
9	F	DB	38	Cesárea	3.580	Neonatal	Férula ABD-9 m	Subluxación	PDTE OVDF + DEGA	DE	18	2
10	F	IB	38	Cesárea	3.580	Neonatal	Férula ABD-9 m	Subluxación	PDTE OVDF + DEGA	DE	18	2
11	M	D	40	Eutócico	2.500	6 m	Pavlik-1 m Yeso PP-3 m	Subluxación	OVDF	TGD	18	2
12	F	D	36	Cesárea	2.550	8 m	Yesos PP-4 m	Subluxación	OVDF + SALTER	TGD	84	2,5
13	M	D	35	Eutócico	2.250	Neonatal	Yesos PP-6 m	Bueno	NO	TGD + espina bífida oculta	48	NC
14	F	DB	40	Eutócico	2.260	Neonatal	Pavlik-2 m	Displasia acetabular	Salter	Prader-Willi	96	2
15	F	IB	40	Eutócico	2.260	Neonatal	Pavlik-2 m	Displasia acetabular	Salter	Prader-Willi	96	2
16	M	I	40	Cesárea	4.410	6 m	Yeso PP-4 m	Bueno	NO	TGD	48	2

D: derecha; DB: derecha bilateral; DE: diplejía espástica; F: femenino; HCC: hipoplasia cuerpo caloso; I: izquierda; IB: izquierda bilateral; M: masculino; m: meses; yeso PP: yeso pelvipédico. OVDF: osteotomía varizante y desrotadora de fémur; PDTE: pendiente; RA: reducción abierta; TGD: trastorno general del desarrollo.

^a Deambulación asistida.

capaces de realizar deambulaci3n aut3noma por s3 mismos). El paciente afectado de hipoplasia de cuerpo calloso realiza marcha asistida con doble apoyo, al igual que uno de los diagnosticados de trastorno general del desarrollo, secundario en este caso a una hidrocefalia.

La valoraci3n por parte de la Unidad de Neuropediatr3a se realiz3 a los 2,5 a3os de media (rango 0,7-7 a3os). Los diagn3sticos etiol3gicos son los recogidos en la [tabla 1](#). Un 80% de ellos fueron diagnosticados de trastorno general del desarrollo.

La presencia de un mal resultado en pacientes con displasia del desarrollo de cadera y en los que se detecta un trastorno psicomotor es del 75%, frente al 10% de los pacientes sin este tipo de trastornos asociados encontrados en nuestras serie. El riesgo relativo de un mal resultado es 7,2 veces mayor en estos pacientes, con una diferencia estad3sticamente significativa ($p < 0,0001$).

Discusi3n

Un correcto y precoz tratamiento de la DDC permite resolver de forma conservadora el 85% de los casos^{1,2}, pero hay determinadas circunstancias que pueden condicionar una mala evoluci3n. Se han publicado art3culos en los que se hace referencia a los factores que contribuir3an a unos pobres resultados, como son caderas luxadas frente a luxables o subluxadas, retraso en el diagn3stico o inicio del tratamiento y otras posibles factores³⁻⁷. Sin embargo, existen escasos trabajos que hagan referencia a los trastornos psicomotrices como posible factor de riesgo para un mal resultado tras el tratamiento ortop3dico.

Como coment3bamos previamente, 16 caderas (36%) del total de caderas con mala evoluci3n con tratamiento ortop3dico fueron diagnosticadas en pacientes con trastorno psicomotor, detectado despu3s del inicio del tratamiento. El 75% de estos casos (12 caderas) presentaban al finalizar el tratamiento conservador displasia residual o extrusi3n, que hicieron necesaria la indicaci3n de cirug3a ([fig. 2](#)). Esto representa en nuestra serie una probabilidad de mal resultado en pacientes con DDC y trastorno psicomotor del 75% frente al 10% de los pacientes que no asocian este tipo de trastorno, con un riesgo relativo 7,2 veces mayor, mostrando diferencias estad3sticamente significativas ($p < 0,0001$). A pesar del limitado n3mero de casos, estos hallazgos parecen apoyar el hecho de que las alteraciones psicomotrices encontradas, sin mostrar afectaciones significativas del tono muscular que dificulten la restauraci3n de las condiciones biomec3nicas 3ptimas para conseguir una buena estabilidad articular, como puede observarse en casos de PCI o en casos de par3lisis fl3cidas^{8,9}, contribuir3an a un pobre pron3stico en el tratamiento de la DDC.

Es importante diferenciar la DDC y la luxaci3n neurol3gica de caderas, como exponen Luther y Clarke¹⁰. La DDC es un trastorno ampliamente estudiado y documentado, que tiene como hallazgo principal la inestabilidad de la cadera, afectando tanto al desarrollo acetabular como femoral, detectado en neonatos, y que generalmente se resuelve adecuadamente tras tratamiento conservador precoz. La luxaci3n neurol3gica es el resultado del desequilibrio de fuerzas musculares en la articulaci3n de la cadera, que de manera progresiva durante el periodo de crecimiento,

afectar3an a la posici3n de la cabeza femoral, y posteriormente al desarrollo acetabular. Este tipo de luxaci3n generalmente se presenta de un modo m3s tard3o y requiere en la mayor3a de los casos tratamiento quir3rgico de entrada. Aunque se trate de 2 entidades diferenciadas, la DDC tambi3n puede ocurrir en pacientes con patolog3a neurol3gica de base.

De los 10 pacientes estudiados en nuestra serie, 7 de ellos presentaban trastorno general del desarrollo. Este tipo de trastorno no suele acompa3arse de una alteraci3n significativa en el tono muscular que predisponga a una luxaci3n neurol3gica tard3a, aunque es frecuente encontrar alg3n grado leve de hipoton3a, adem3s de alteraciones en la coordinaci3n motriz, diagnosticadas en la primera infancia¹¹⁻¹³. De los 3 pacientes restantes, uno de ellos fue diagnosticado de s3ndrome de Prader-Willi, caracterizado por obesidad, hipogonadismo, retraso mental e hipoton3a, y que presenta una incidencia de DDC hasta 10 veces mayor que la poblaci3n general¹⁴, posiblemente en relaci3n con la disminuci3n del tono muscular. No existen trabajos espec3ficos sobre el tratamiento y los resultados de la displasia de cadera en este tipo de pacientes. En nuestro caso, a pesar de realizarse un diagn3stico y tratamiento precoz, la mala evoluci3n hizo que fuese necesario realizar correcci3n quir3rgica mediante osteotom3as en ambas caderas. Otro de nuestros casos fue diagnosticado de diplej3a esp3stica posteriormente a la detecci3n neonatal de la DDC. Este paciente est3 pendiente de someterse a una osteotom3a femoral y acetabular bilateral, por escasa mejor3a de los IA y de la cobertura cef3lica desde el inicio del tratamiento. El paciente de nuestra serie con hipoplasia de cuerpo calloso presentaba una discreta hipoton3a axial, con tono normal en extremidades, detectado tard3amente (a la edad de 11 meses)¹⁵. A pesar del tratamiento con yesos pelvip3dicos seriados la evoluci3n fue mala, presentando en la actualidad una subluxaci3n de ambas caderas pendiente de resoluci3n quir3rgica. La demora en el tratamiento quir3rgico en estos 2 3ltimos casos tiene como objetivo que los pacientes logren afianzar un patr3n de marcha estable y aut3noma antes de la intervenci3n.

El diagn3stico de DDC en los pacientes de nuestro estudio se realiz3 en el periodo neonatal en 6 de ellos. El retraso en los restantes pacientes (por encima de los 6 meses de edad) podr3a contribuir a ensombrecer el pron3stico tras el tratamiento ortop3dico^{3,6}; sin embargo, no hemos observado diferencias en nuestra serie con respecto a los diagnosticados precozmente. De las 16 caderas, en 12 se indic3 la necesidad de tratamientos cruentos para su resoluci3n definitiva. En cuanto al grado de cobertura de la cabeza, 6 de las caderas contin3an con alg3n grado de extrusi3n, aunque en todas se mejor3 el posicionamiento cef3lico.

Wilkinson y Sedgwick revisaron una serie de 130 caderas con DDC con fracaso del tratamiento quir3rgico, encontrando que un 11% de los casos presentaban espina b3fida oculta o bien laxitud articular leve. Estos autores sugieren que la debilidad de los rotadores internos de la cadera podr3a ser la causante de la subluxaci3n residual encontrada, refractaria al tratamiento¹⁶. Tal vez estos hallazgos sean extrapolables a nuestra serie de casos, aunque ser3a necesario completarlos con estudios electromiogr3ficos que lo confirmasen.

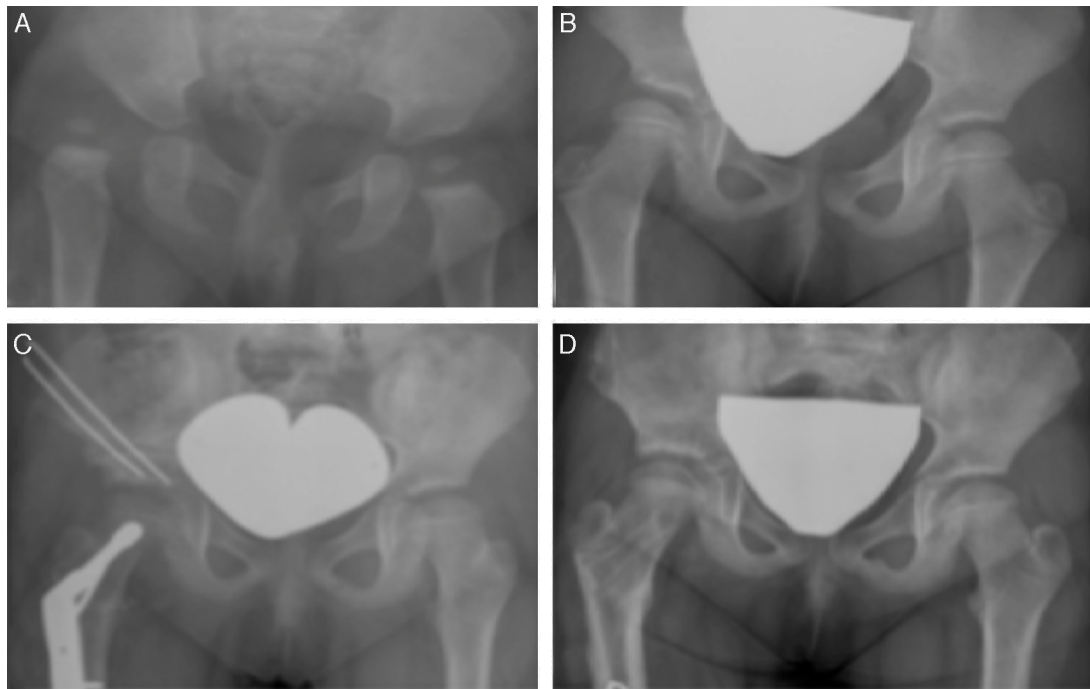


Figura 2 Caso clínico número 12. A) Diagnóstico de DDC a los 8 meses de edad tratada ortopédicamente con yesos pelvipédicos seriados. B) Resultado del tratamiento ortopédico a los 6 años, mostrando una displasia acetabular y una coxa valga, con interrupción del arco de Shenton. C) Tratamiento quirúrgico mediante osteotomía de Salter con aloinjerto de banco, asociado a osteotomía varizante y desrotadora de fémur. D) Resultado final a los 8 años.

En cuanto a la aparición de complicaciones tras el tratamiento conservador en nuestros pacientes, 3 de los casos presentaron necrosis avascular de la cabeza femoral, 2 de ellos una necrosis parcelar que en uno de los casos evolucionó a coxa magna y otro una necrosis avascular completa, lo que supone una incidencia de esta complicación del 18%, claramente superior a las mostradas en otros trabajos publicados, que la sitúan alrededor del 2,4%². En otro de los pacientes se produjo una fractura de fémur durante el tratamiento con el arnés de Pavlik, originando una deformidad importante que dificultó la reducción y el resultado posterior.

Los pacientes afectados de DDC tratados conservadoramente suelen presentar un inicio levemente retrasado de la deambulación con respecto de la población general¹⁴. No obstante, nuestros casos presentaban un inicio claramente más tardío, con una media de edad de 2,4 años, aunque por debajo de la edad media encontrada en los pacientes afectados de parálisis cerebral, que se eleva por encima de los 5 años en muchos casos¹⁷.

En todos los pacientes de nuestra serie el diagnóstico de patología psicomotriz se realizó con posterioridad al inicio del tratamiento de la DDC, con una edad media de 2,5 años. El principal problema en este tipo de trastornos es la dificultad para realizar un diagnóstico precoz. Excepto en el caso del síndrome de Prader-Willi, los pacientes no muestran rasgos distintivos que orienten al diagnóstico, con un desarrollo psicomotor normal inicial en la mayoría de los casos, que con el paso del tiempo va poniendo de manifiesto la presencia de este tipo de alteraciones.

En nuestra serie de 325 casos tratados por DDC encontramos solamente esos 16 casos (5%) en 10 pacientes con

trastorno psicomotor. El pensar en ello en las primeras semanas de vida en un paciente afectado de DDC no está mal, pero no consideramos que se deba informar a la familia de esto, ya que desconocemos de entrada si el paciente presenta afectación neurológica y crearíamos una alarma innecesaria en la gran mayoría de las familias de nuestros pacientes.

Por contra, sí que puede ser de utilidad una vez finalizado el tratamiento ortopédico y observamos que el resultado no ha sido satisfactorio y el paciente precisa cirugía. Si aparte del fracaso en el tratamiento de la DDC se acompaña de un retraso en las adquisiciones motoras/cognitivas (habla, gáseo, deambulaci3n...) es entonces cuando creemos que debe ser valorado por el neuropediatra e informar a la familia sobre esta posibilidad.

Nuestro trabajo presenta las limitaciones de ser un estudio retrospectivo, con un número reducido de pacientes que cumplan los criterios de inclusi3n, con diferentes periodos de seguimiento y sin una técnica estandarizada de estudios de imagen. Sin embargo, parecen evidentes los malos resultados del tratamiento conservador en este tipo de pacientes, lo que deja abierta una línea de trabajo sobre la influencia de los trastornos psicomotores como factores de mal pron3stico en la DDC, susceptible de ser estudiada con más profundidad.

Conflicto de intereses

Los autores declaran no tener ningún conflicto de intereses.

Bibliografía

1. Lerman JA, Emans JB, Millis MB, Share J, Zurakowski D, Kasser JR. Early failure of Pavlik harness treatment for developmental hip dysplasia: Clinical and ultrasound predictors. *J Pediatr Orthop*. 2001;21:348–53.
2. Grill F, Bensahel H, Canadell J, Dungal P, Matasovic T, Vizkelety T. The Pavlik harness in the treatment of congenital dislocating hip: Report on a multicenter study of the European Pediatric Orthopedic Society. *J Pediatr Orthop*. 1988;8:1–8.
3. Sharpe P, Mulpuri K, Cundy PJ. Differences in risk factors between early and late diagnosed developmental dysplasia of the hip. *Arch Dis Child Fetal Neonatal Ed*. 2006;91:158–62.
4. Kitoh H, Kawasumi M, Ishiguro N. Predictive factors for unsuccessful treatment of developmental dysplasia of the hip by the Pavlik harness. *J Pediatr Orthop*. 2009;29:552–7.
5. Palocaren T, Rogers K, Haumont T, Grissom L, Thacker MM. High failure rate of the Pavlik harness in dislocated hips: Is it bilaterality? *J Pediatr Orthop*. 2013;33:530–5.
6. Van de Sande MA, Melisie F. Successful Pavlik treatment in late-diagnosed developmental dysplasia of the hip. *Int Orthop*. 2012;36:1661–8.
7. White KK, Sucato DJ, Agrawal S, Browne R. Ultrasonographic findings in hips with a positive Ortolani sign and their relationship to Pavlik harness failure. *J Bone Joint Surg*. 2010;92-A:113–20.
8. Speigel DA, Flynn JM. Evaluation and treatment of hip dysplasia in cerebral palsy. *Orthop Clin North Am*. 2006;37:185–96.
9. Cornell MS. The hip in cerebral palsy. *Dev Med Child Neurol*. 1995;37:3–18.
10. Luther AZ, Clarke NM. Developmental dysplasia of the hip and occult neurologic disorders. *Clin Orthop Relat Res*. 2008;466:871–7.
11. Protocolos diagnóstico terapéuticos de la AEP: Neurología Pediátrica. [Internet]. Madrid: Asociación Española de Pediatría; 2008 [consultado 9 Abril 2014]. Disponible en: www.aeped.es/protocolos
12. Akshoomoff N, Farid N, Courchesne E, Haas R. Abnormalities on the neurological examination and EEG in young children with pervasive developmental disorders. *J Autism Dev Disord*. 2007;37:887–93.
13. Ming X, Brimacombe M, Wagner GC. Prevalence of motor impairment in autism spectrum disorders. *Brain Dev*. 2007;29:565–70.
14. West LA, Ballock RT. High incidence of hip dysplasia but not slipped capital femoral epiphysis in patients with Prader-Willi syndrome. *J Pediatr Orthop*. 2004;24:565–7.
15. Al Kaissi A, Kurz H, Bock W, Pärtan G, Klaushofer K, Ganger R, et al. Agenesis of the corpus callosum and skeletal deformities in two unrelated patients: Analysis via MRI and radiography. *Case Rep Orthop*. 2014;2014:186973. doi: 10.1155/2014/186973. Epub 2014 Jan 29.
16. Wilkinson JA, Sedgwick EM. Occult spinal dysraphism in established congenital dislocation of the hip. *J Bone Joint Surg*. 1988;70-B:744–9.
17. Masquijo JJ, Campos L, Torres-Gómez A, Allende V. Desarrollo locomotor en pacientes con displasia del desarrollo de cadera y pie equinovaro congénito que recibieron tratamiento ortopédico antes del año de vida. Estudio prospectivo comparativo. *An Pediatr*. 2013;79:236–40.