



IMÁGENES EN PEDIATRÍA

Strain 2 D en miocardiopatía dilatada



2D strain in dilated cardiomyopathy

Natalia Rivero Jiménez*, Lucía Deiros Bronte, Elisa Castaño Andreu y Federico Gutiérrez-Larraya Aguado

Servicio de Cardiología Infantil, Hospital Universitario La Paz, Madrid, España

Disponible en Internet el 14 de agosto de 2015

Lactante de 42 días de vida trasladado con diagnóstico de miocardiopatía dilatada idiopática (fig. 1). La fracción de eyección (FE) del ventrículo izquierdo (VI), como marcador pronóstico, fue evaluada por Modo M, Simpson biplano y strain 2D.

Se calculó el valor de strain global longitudinal y FE del VI por técnica *speckle tracking* en proyección apical (fig. 1) y se fue comparando evolutivamente con los resultados obtenidos mediante otras técnicas (fig. 2).

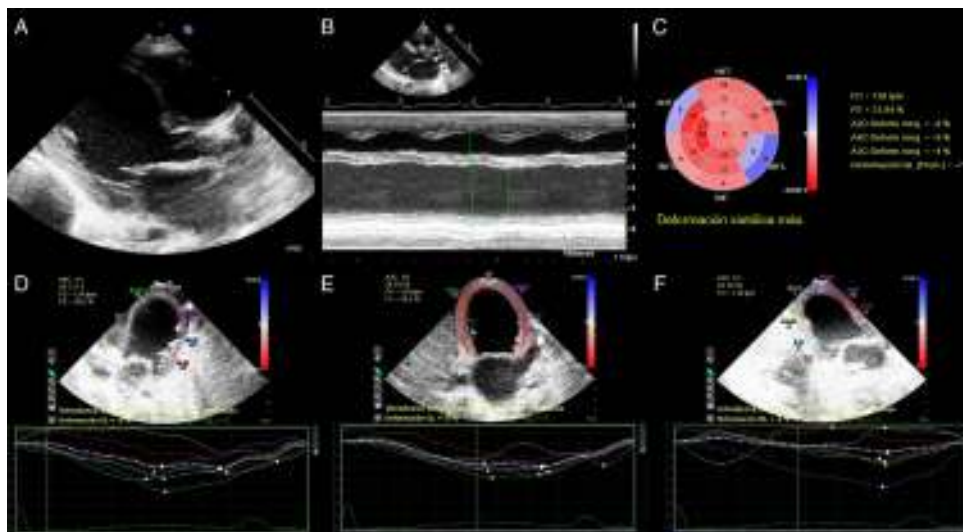


Figura 1 Miocardiopatía dilatada severa. A) Plano paraesternal largo que muestra dilatación severa del ventrículo izquierdo. B) Cuantificación del diámetro, espesor de paredes y función ventricular izquierda por Modo M. C) Strain 2 D longitudinal. Representación en «ojo de buey» de la deformación miocárdica del ventrículo izquierdo. D, E, F) Strain 2 D longitudinal en tres proyecciones apicales: plano 4 cámaras, 2 cámaras y 3 cámaras, respectivamente.

* Autor para correspondencia.

Correo electrónico: natalia17rj@hotmail.com
(N. Rivero Jiménez).

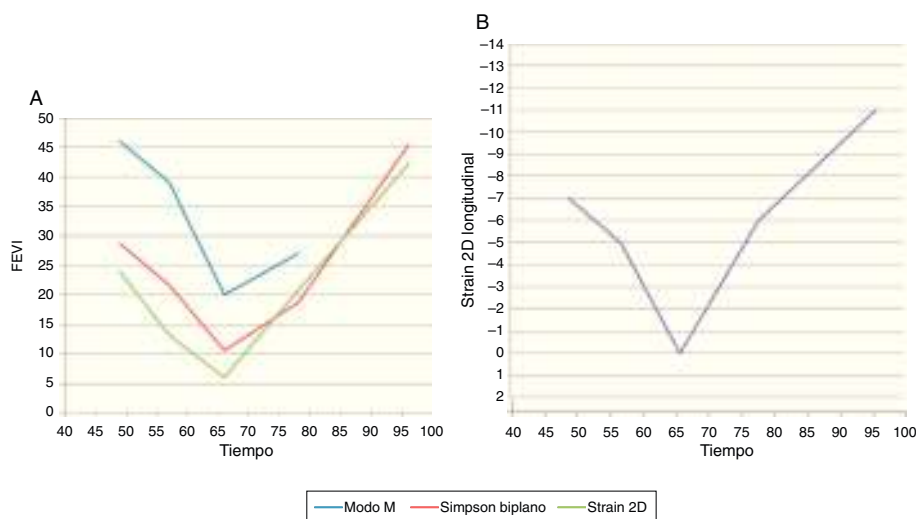


Figura 2 Función ventricular izquierda. A) Comparación de la fracción de eyección medida por diferentes técnicas (Modo M, Simpson biplano y Strain 2D). En fases avanzadas, por limitación de la ventana acústica no se pudo realizar medidas en Modo M. B) Representación del valor de Strain longitudinal 2D a lo largo del tiempo (días de vida).

El paciente requirió una asistencia ventricular tipo ECMO a los 66 días de vida. Tres semanas después, se cambió por una de larga duración (Berlin Heart), mejorando progresivamente. A los 5,5 meses, se diagnosticó de hematoma intraparenquimatoso con pronóstico neurológico ominoso, limitándose el esfuerzo terapéutico.

La ecocardiografía por seguimiento de marcas acústicas (*speckle tracking*) bidimensional es una técnica novedosa para la evaluación objetiva y cuantitativa de la función miocárdica, de manera independiente del ángulo de insonación miocárdica¹. La deformación miocárdica (*strain*) se obtiene mediante una medición automática de la distancia entre 2 puntos de cada segmento del VI durante el ciclo cardíaco, en 3 dimensiones².

Las ventajas de esta técnica respecto a las tradicionales es que es independiente de la geometría ventricular y cuantifica la función miocárdica regional y global¹. Además, es especialmente útil por su sensibilidad para detectar

disfunción miocárdica de forma muy precoz³, permitiendo también valorar la asincronía mecánica intraventricular.

Sin embargo, a pesar de su gran potencial, se requieren más estudios para la validación de esta técnica en el mundo de la Cardiología Pediátrica.

Bibliografía

1. Mondillo S, Galderisi M, Mele D, Cameli M, Lomoriello VS, Zacà V, et al. Speckle-tracking echocardiography: A new technique for assessing myocardial function. *J Ultrasound Med.* 2011;30:71–83.
2. Kocabay G, Muraru D, Peluso D, Cucchini U, Mihaila S, Padayattil-Jose S, et al. Mecánica ventricular izquierda normal mediante ecocardiografía *speckle tracking* bidimensional. Valores de referencia para adultos sanos. *Rev Esp Cardiol.* 2014;67:651–8.
3. D'hooge J, Heimdal A, Jamal F, Kukulski T, Bijnens B, Rademakers F, et al. Regional strain and strain rate measurements by cardiac ultrasound: Principles, implementation and limitations. *Eur J Echocardiogr.* 2000;1:154–70.