

CARTAS CIENTÍFICAS

Valoración de la utilidad de un suplemento multivitamínico estándar diseñado para pacientes con fibrosis quística[☆]



Evaluation of the usefulness of a standard multivitamin supplement designed for patients with cystic fibrosis

Sra. Editora:

La malabsorción de grasas y vitaminas liposolubles (VL) es frecuente en personas con fibrosis quística (FQ) e insuficiencia del páncreas exocrino (IPE). Los consensos^{1,2} recomiendan la suplementación con VL tras el diagnóstico. La suplementación tradicional puede precisar la ingesta de 4 o más unidades diarias, lo que dificulta el cumplimiento del tratamiento. Desde hace unos años hay un nuevo preparado (AquADEKs[®]), que contiene VL, hidrosolubles y antioxidantes, con una dosificación diseñada específicamente para pacientes con FQ (tabla 1). Todas las presentaciones (solución líquida, comprimidos masticables y cápsulas blandas) tienen una estructura micelar con una capa exterior hidrofílica y una capa lipofílica interior que aloja las VL, lo que favorece su absorción. Por este motivo esperaríamos que los valores sanguíneos tras la intervención, se mantengan en rango de normalidad.

El objetivo de este estudio es valorar la eficacia de AquADEKs[®], para mantener en rango de normalidad los valores séricos de VL en niños y adultos con FQ e IPE, analizando los niveles séricos de VL en el momento de iniciar la administración del nuevo preparado, cuando los pacientes recibían suplementación de VL con preparados tradicionales (pre), y entre los 3 y 6 meses después de emplear el mismo (post).

Se trata de un estudio prospectivo y cuasi-experimental. Entre septiembre de 2012 y julio de 2013 se incluyeron 31 pacientes con FQ e IPE que recibían suplementación con

VL, 21 varones, edad media 10,7 ± 9,8 años, 12 homocigotos Phe.508del con flujo espiratorio forzado en el primer segundo, FEV₁ medio (% sobre el predicho) 82,8 ± 22,2. Comparando pre y post, la ingesta media de unidades fue de 3,2 ± 1,4 vs. 2 ± 1 (p=0,045); los niveles séricos de vitamina A (retinol) 34,04 ± 11,7 μg/dl vs. 34,2 ± 10,1 μg/dl (p=0,90), se mantuvieron estables; los niveles de vitamina E (α-tocoferol) 838,5 ± 272,6 ng/dl vs. 1.005,1 ± 289,9 ng/dl (p=0,02), fueron superiores post y los niveles de vitamina D (25-OH-D₃) 29,6 ± 11,4 ng/ml vs. 22,6 ± 8,5 ng/ml (p=0,002), fueron inferiores post. El tiempo de protrombina fue en todos los casos normal, pre 11,69 ± 0,53 s vs. post 11,66 ± 0,63 s, sin diferencias significativas.

Hasta el momento, encontramos en la bibliografía 2 trabajos científicos^{3,4} con este producto en pacientes con FQ e IPE.

En relación con la vitamina A, nuestros resultados concuerdan con el estudio de Sagel et al.³ que incluyó 11 pacientes, en los que las concentraciones de retinol sérico se mantuvieron estables y dentro de los valores de normalidad, (pre 39 [32-48] μg/dl vs. post 39 [35-53] μg/dl), tras la suplementación con AquADEKs[®]. En otro estudio realizado por Moen et al.⁴ en 30 niños, se encontraron un aumento significativo de retinol sérico tras el consumo de AquADEKs[®], (pre 31,46 ± 8,5 μg/dl vs. post 37,18 ± 8,5 μg/dl, p=0,04), estando los valores dentro del rango de normalidad.

En relación al aumento de los niveles séricos de vitamina E, nuestros resultados son similares a los del estudio de Sagel et al.³ y Moen et al.⁴, donde encontraron aumentos no estadísticamente significativos de los valores séricos tras su administración.

Con respecto a la vitamina D, en el estudio de Sagel et al.³, la mayoría de los pacientes tuvieron niveles insuficientes de esta vitamina (< 30 ng/dl) antes y después del tratamiento. En el trabajo de Moen et al.⁴, el porcentaje de insuficiencia era ligeramente superior al nuestro (50%), pero fue menor la deficiencia (25%). Debido a no alcanzar los niveles óptimos de vitamina D (fig. 1) hemos tenido que suplementar con una unidad extra, pero aun así, el número de unidades diarias es menor al tradicional (2 vs. 5). Para adaptarse a las recomendaciones actuales en FQ de suplementación con vitamina D, AquADEKs[®] dispone recientemente de una nueva formulación con más vitamina D, este aumento pretende conseguir que se alcancen los niveles adecuados de esta vitamina.

[☆] Ha sido presentado como comunicación oral «Simplificación del tratamiento multivitamínico en la fibrosis quística: ¿una solución para nuestros pacientes?» en el XII Congreso Nacional de Fibrosis Quística (Palma de Mallorca, 14 al 16 de noviembre de 2013).

Tabla 1 Composición, dosificación y presentación de AquADEKs® según la edad

| Presentación | Líquido pediátrico | | Comprimidos masticables | | Cápsulas blandas | |
|-------------------------------|--------------------|--------|-------------------------|---------------|------------------|------------|
| | 0 a 1 | 1 a 3 | 4 a 10 | > 10 | 4 a 10 | > 10 |
| <i>Edad (años)</i> | | | | | | |
| <i>Dosis diaria</i> | 1 ml | 2 ml | 2 comprimidos | 4 comprimidos | Una cápsula | 2 cápsulas |
| Composición | | | | | | |
| Vitamina A (UI) | 5.751 | 11.502 | 18.167 | 36.334 | 18.167 | 36.334 |
| ≥ 87% como β-caroteno | | | | | | |
| Vitamina D ₃ (UI) | 400 | 800 | 800 | 1.600 | 800 | 1.600 |
| Vitamina E (UI) | 50 | 100 | 100 | 200 | 150 | 300 |
| como α-tocoferol | | | | | | |
| Vitamina K ₁ (mg) | 0,4 | 0,8 | 0,7 | 1,4 | 0,7 | 1,4 |
| Vitamina C (mg) | 45 | 90 | 70 | 140 | 75 | 150 |
| Tiamina (mg) | 0,6 | 1,2 | 1,5 | 3 | 1,5 | 3 |
| Riboflavina (mg) | 0,6 | 1,2 | 1,7 | 3,4 | 1,7 | 3,4 |
| Niacina (mg) | 6 | 12 | 10 | 20 | 10 | 20 |
| Vitamina B ₆ (mg) | 0,6 | 1,2 | 1,9 | 3,8 | 1,9 | 3,8 |
| Ácido fólico (μg) | | | 200 | 400 | 200 | 400 |
| Vitamina B ₁₂ (μg) | | | 12 | 24 | 12 | 24 |
| Biotina (μg) | 15 | 30 | 100 | 200 | 100 | 200 |
| Ácido pantoténico (mg) | 3 | 6 | 12 | 24 | 12 | 24 |
| Vitamina E (mg) | 15 | 30 | 30 | 60 | 80 | 160 |
| mezcla de tocoferoles | | | | | | |
| Cinc (mg) | 5 | 10 | 10 | 20 | 10 | 20 |
| Selenio (μg) | 10 | 20 | 75 | 150 | 75 | 150 |
| Coenzima Q10 (mg) | 2 | 4 | 10 | 20 | 10 | 20 |
| Sodio (mg) | 10 | 20 | 10 | 20 | 10 | 20 |

Como limitación de nuestro estudio, el tamaño muestral ha sido calculado como tamaño de conveniencia, al incluir los 31 primeros pacientes que cumplían los criterios de inclusión. Tenemos una potencia suficiente para obtener los resultados de una bajada en los niveles de vitamina D y una subida en la vitamina E, y poca potencia para la vitamina A, aunque los valores obtenidos nos hacen pensar que las diferencias clínicas no son importantes o relevantes.

La adherencia al tratamiento fue buena, con buena tolerancia y no se observaron reacciones adversas con el nuevo preparado.

La suplementación con AquADEKs® permite simplificar el tratamiento multivitamínico, mejorar la calidad de vida y

facilitar el cumplimiento del tratamiento en pacientes con FQ. Con este producto algunos pacientes precisaron suplementos adicionales de vitamina D y otros tuvieron niveles altos de vitamina E.

Financiación

Este trabajo ha sido financiado por laboratorios Praxis Pharmaceutical, S.A. con un importe de 12.000€.

Agradecimientos

A las enfermeras Diana San Miguel y M. Concepción Rodríguez, y a la auxiliar de enfermería Carmen Espallargas por su colaboración en este trabajo; a Javier Zamora y Alfonso Muriel, de la Unidad de Bioestadística; a Itziar de Pablo y María Ángeles Galvez, del Comité Ético de Investigación Clínica (CEIC); a Carmen Santiuste, Óscar Pastor, Diana Cuesta y Carmen Bayón del Laboratorio de Bioquímica, del Hospital Universitario Ramón y Cajal.

Bibliografía

1. Sinaasappel M, Stern M, Littlewood J, Wolfe S, Steinkamp G, Heijerman HGM, et al. Nutrition in patients with cystic fibrosis: A European Consensus. *J Cyst Fibros.* 2002;1:51-75.
2. Borowitz D, Robinson KA, Rosenfeld M, Davis SD, Sabadosa KA, Spear SL, et al. Cystic Fibrosis Foundation evidence-based guidelines for management of infants with cystic fibrosis. *J Pediatr.* 2009;155 Suppl 6:S73-93.

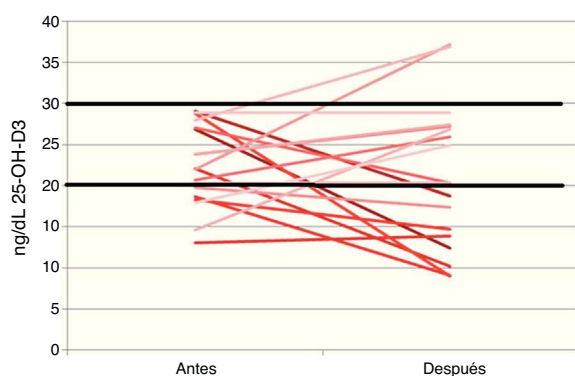


Figura 1 Comportamiento de las concentraciones séricas de cada uno de los individuos con insuficiencia y deficiencia de vitamina D pre y postintervención.

3. Sagel SD, Sontag MK, Anthony MM, Emmett P, Papas KA. Effect of an antioxidant-rich multivitamin supplement in cystic fibrosis. *J Cyst Fibros.* 2011;10:31–6.
4. Moen IE, Storroesten OT, Bakkeheim E. Vitamin blood levels after introducing multivitamin supplementation with AquADEKs® in cystic fibrosis children. *J Cyst Fibros.* 2013;12 Suppl. 1: S122.

M. Garriga^{a,*}, A. Horrisberger^b, A. Lamas^{c,d},
M. Ruiz de Valbuena^c y L. Suárez^{e,f}

^a *Unidad de Fibrosis Quística, Servicio de Endocrinología y Nutrición, Hospital Universitario Ramón y Cajal, Madrid, España*

^b *Unidad de Fibrosis Quística, Hospital Universitario Ramón y Cajal, Madrid, España*

^c *Sección de Neumología Pediátrica, Unidad de Fibrosis Quística, Servicio de Pediatría, Hospital Universitario Ramón y Cajal, Madrid, España*

^d *Instituto Ramón y Cajal de Investigación Sanitaria (IRYCIS), Hospital Universitario Ramón y Cajal, Madrid, España*

^e *Servicio de Gastroenterología Pediátrica, Unidad de Fibrosis Quística, Hospital Universitario Ramón y Cajal, Madrid, España*

^f *Facultad de Medicina, Universidad de Alcalá de Henares, Madrid, España*

* Autor para correspondencia.

Correo electrónico: maria.garriga@salud.madrid.org (M. Garriga).

<http://dx.doi.org/10.1016/j.anpedi.2015.04.016>

Histiocitosis de células de Langerhans con afectación gastrointestinal



Gastrointestinal involvement in Langerhans cell histiocytosis

Sra. Editora:

La histiocitosis de células de Langerhans (HCL) se caracteriza por el acúmulo de células dendríticas en lesiones granulomatosas localizadas fundamentalmente en piel y hueso¹. La afectación gastrointestinal constituye una manifestación poco frecuente de la HCL (1-5%), aunque su incidencia probablemente esté infraestimada por la inespecificidad de los síntomas de presentación y la asociación de estos al carácter crónico de la enfermedad o sus tratamientos². A continuación, se presentan 2 casos de HCL con afectación digestiva.

Caso 1. Niña de 4 meses de edad que presenta rash papuloso en tronco y cuero cabelludo de un mes de evolución, al que asocia anorexia, estancamiento pondero-estatural (p3) y hematoquecia. La biopsia cutánea es compatible con HCL, con inmunorreactividad intensa para CD1A y S100. Tras descartar alergia a proteínas de leche de vaca, se realiza endoscopia digestiva observándose signos de duodenitis y colitis inespecíficas. El estudio histológico muestra infiltrado histiocitario acompañado de eosinófilos en mucosa colorrectal con inmunohistoquímica compatible con HCL (fig. 1). El resto del estudio de extensión descarta enfermedad en otras localizaciones. Como HCL multisistémica sin afectación de órganos de riesgo recibe tratamiento quimioterápico según protocolo LCH III grupo B, consistente en inducción con esteroides y vinblastina durante 6 semanas, con buena respuesta de las lesiones cutáneas y desaparición de la infiltración colónica. Posteriormente, completa un año de tratamiento de mantenimiento con esteroides y vinblastina, manteniéndose en remisión 10 meses tras la finalización del tratamiento.

Caso 2. Niña de 12 años de edad, que consulta por poliuria y polidipsia, sin fiebre ni disuria acompañantes.

Los hallazgos analíticos y el test de restricción hídrica y desmopresina son indicativos de diabetes insípida central. La resonancia magnética craneal muestra un engrosamiento del tallo hipofisario (78 × 10 × 11 mm), sin cambios de señal. Los marcadores tumorales característicos de tumores germinales son negativos en sangre y líquido cefalorraquídeo, considerándose la HCL como primera posibilidad diagnóstica, sin poder descartar una tumoración de origen glial. Dado el riesgo quirúrgico que supone la realización de una biopsia, se decide una actitud expectante. En los meses siguientes, la paciente desarrolla un panhipopituitarismo con estudio de autoinmunidad normal. Comienza con síndrome febril prolongado, sin síntomas constitucionales ni hallazgos patológicos en la exploración física. En el estudio de inmunidad, patología infecciosa y tumoral, se objetiva únicamente péptido deaminasa de la gliadina, por lo que se realiza una endoscopia digestiva alta para descartar enfermedad celíaca a pesar de no presentar sintomatología digestiva. El estudio anatomopatológico muestra infiltrado histiocitario y eosinófilo en mucosa duodenal, con positividad para CD1a, S100 y langerina. Tras descartar enfermedad a otros niveles, se diagnostica de HCL con afectación hipofisaria y gastrointestinal, y se inicia tratamiento quimioterápico según protocolo LCH III grupo B, con buena respuesta. Dos años tras el fin de tratamiento, la paciente continúa sin síntomas digestivos y con tratamiento sustitutivo por el cuadro de panhipopituitarismo.

El 95% de los casos de HCL en tracto digestivo se diagnostican en menores de 2 años, más frecuentemente en varones. La forma de presentación habitual incluye fallo de medro, diarrea, sangre en heces, dolor abdominal y vómitos². En pacientes con afectación extensa, puede aparecer malabsorción o enteropatía pierde-proteínas (EPP), documentada hasta en 77% de los casos. Más raramente se han descrito casos de perforación intestinal^{3,4}. Afecta fundamentalmente al duodeno y el colon de manera multifocal, con erosiones superficiales o úlceras hemorrágicas. Aunque se ha descrito la afectación gastrointestinal aislada, habitualmente aparece en el contexto de enfermedad multisistémica, precedida de lesiones cutáneas en más del 80% de los pacientes⁵. En adultos se describen casos aislados,