

3. Sagel SD, Sontag MK, Anthony MM, Emmett P, Papas KA. Effect of an antioxidant-rich multivitamin supplement in cystic fibrosis. *J Cyst Fibros.* 2011;10:31–6.
4. Moen IE, Storroesten OT, Bakkeheim E. Vitamin blood levels after introducing multivitamin supplementation with AquADEKs® in cystic fibrosis children. *J Cyst Fibros.* 2013;12 Suppl. 1: S122.

M. Garriga^{a,*}, A. Horrisberger^b, A. Lamas^{c,d},
M. Ruiz de Valbuena^c y L. Suárez^{e,f}

^a *Unidad de Fibrosis Quística, Servicio de Endocrinología y Nutrición, Hospital Universitario Ramón y Cajal, Madrid, España*

^b *Unidad de Fibrosis Quística, Hospital Universitario Ramón y Cajal, Madrid, España*

^c *Sección de Neumología Pediátrica, Unidad de Fibrosis Quística, Servicio de Pediatría, Hospital Universitario Ramón y Cajal, Madrid, España*

^d *Instituto Ramón y Cajal de Investigación Sanitaria (IRYCIS), Hospital Universitario Ramón y Cajal, Madrid, España*

^e *Servicio de Gastroenterología Pediátrica, Unidad de Fibrosis Quística, Hospital Universitario Ramón y Cajal, Madrid, España*

^f *Facultad de Medicina, Universidad de Alcalá de Henares, Madrid, España*

* Autor para correspondencia.

Correo electrónico: maria.garriga@salud.madrid.org (M. Garriga).

<http://dx.doi.org/10.1016/j.anpedi.2015.04.016>

Histiocitosis de células de Langerhans con afectación gastrointestinal



Gastrointestinal involvement in Langerhans cell histiocytosis

Sra. Editora:

La histiocitosis de células de Langerhans (HCL) se caracteriza por el acúmulo de células dendríticas en lesiones granulomatosas localizadas fundamentalmente en piel y hueso¹. La afectación gastrointestinal constituye una manifestación poco frecuente de la HCL (1-5%), aunque su incidencia probablemente esté infraestimada por la inespecificidad de los síntomas de presentación y la asociación de estos al carácter crónico de la enfermedad o sus tratamientos². A continuación, se presentan 2 casos de HCL con afectación digestiva.

Caso 1. Niña de 4 meses de edad que presenta rash papuloso en tronco y cuero cabelludo de un mes de evolución, al que asocia anorexia, estancamiento pondero-estatural (p3) y hematoquecia. La biopsia cutánea es compatible con HCL, con inmunorreactividad intensa para CD1A y S100. Tras descartar alergia a proteínas de leche de vaca, se realiza endoscopia digestiva observándose signos de duodenitis y colitis inespecíficas. El estudio histológico muestra infiltrado histiocitario acompañado de eosinófilos en mucosa colorrectal con inmunohistoquímica compatible con HCL (fig. 1). El resto del estudio de extensión descarta enfermedad en otras localizaciones. Como HCL multisistémica sin afectación de órganos de riesgo recibe tratamiento quimioterápico según protocolo LCH III grupo B, consistente en inducción con esteroides y vinblastina durante 6 semanas, con buena respuesta de las lesiones cutáneas y desaparición de la infiltración colónica. Posteriormente, completa un año de tratamiento de mantenimiento con esteroides y vinblastina, manteniéndose en remisión 10 meses tras la finalización del tratamiento.

Caso 2. Niña de 12 años de edad, que consulta por poliuria y polidipsia, sin fiebre ni disuria acompañantes.

Los hallazgos analíticos y el test de restricción hídrica y desmopresina son indicativos de diabetes insípida central. La resonancia magnética craneal muestra un engrosamiento del tallo hipofisario (78 × 10 × 11 mm), sin cambios de señal. Los marcadores tumorales característicos de tumores germinales son negativos en sangre y líquido cefalorraquídeo, considerándose la HCL como primera posibilidad diagnóstica, sin poder descartar una tumoración de origen glial. Dado el riesgo quirúrgico que supone la realización de una biopsia, se decide una actitud expectante. En los meses siguientes, la paciente desarrolla un panhipopituitarismo con estudio de autoinmunidad normal. Comienza con síndrome febril prolongado, sin síntomas constitucionales ni hallazgos patológicos en la exploración física. En el estudio de inmunidad, patología infecciosa y tumoral, se objetiva únicamente péptido deaminasa de la gliadina, por lo que se realiza una endoscopia digestiva alta para descartar enfermedad celíaca a pesar de no presentar sintomatología digestiva. El estudio anatomopatológico muestra infiltrado histiocitario y eosinófilo en mucosa duodenal, con positividad para CD1a, S100 y langerina. Tras descartar enfermedad a otros niveles, se diagnostica de HCL con afectación hipofisaria y gastrointestinal, y se inicia tratamiento quimioterápico según protocolo LCH III grupo B, con buena respuesta. Dos años tras el fin de tratamiento, la paciente continúa sin síntomas digestivos y con tratamiento sustitutivo por el cuadro de panhipopituitarismo.

El 95% de los casos de HCL en tracto digestivo se diagnostican en menores de 2 años, más frecuentemente en varones. La forma de presentación habitual incluye fallo de medro, diarrea, sangre en heces, dolor abdominal y vómitos². En pacientes con afectación extensa, puede aparecer malabsorción o enteropatía pierde-proteínas (EPP), documentada hasta en 77% de los casos. Más raramente se han descrito casos de perforación intestinal^{3,4}. Afecta fundamentalmente al duodeno y el colon de manera multifocal, con erosiones superficiales o úlceras hemorrágicas. Aunque se ha descrito la afectación gastrointestinal aislada, habitualmente aparece en el contexto de enfermedad multisistémica, precedida de lesiones cutáneas en más del 80% de los pacientes⁵. En adultos se describen casos aislados,

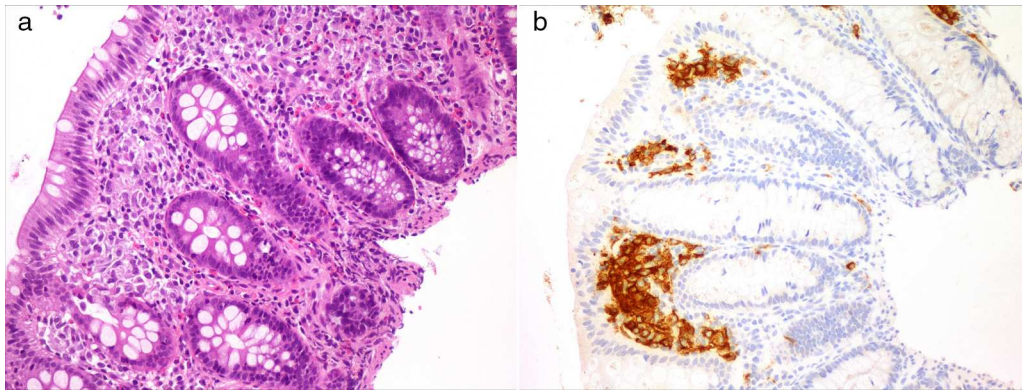


Figura 1 Mucosa colorrectal que muestra un infiltrado de células de hábito histiocitario en la lámina propia (a). Tinción positiva para CD1a en la celularidad descrita (b).

generalmente como hallazgo casual de pólipos solitarios en pacientes asintomáticos⁶.

El diagnóstico diferencial se plantea fundamentalmente con las alergias alimentarias, inmunodeficiencias, enfermedad inflamatoria intestinal y diversas causas de EPP. Aunque es difícil concretar el impacto pronóstico de la afectación gastrointestinal en niños por coexistir habitualmente con enfermedad en órganos de riesgo, la mortalidad alcanza cifras de hasta el 55% a 18 meses del diagnóstico, especialmente en aquellos casos con EPP asociada²⁻⁴.

El caso 1 constituye un claro ejemplo de la forma habitual de presentación de la enfermedad, con historia de estancamiento de la curva ponderal en un lactante que asocia lesiones cutáneas y síntomas digestivos. La ausencia de EPP asociada podría estar relacionada con la favorable evolución clínica. El caso 2 es excepcional por tratarse de una adolescente sin sintomatología digestiva ni afectación de órganos de riesgo. Por otro lado, plantea la fiebre de origen desconocido como otra de las posibles manifestaciones iniciales de la afectación gastrointestinal en la HCL.

Bibliografía

1. Sastre Urgellés A, Cervera Bravo A. Histiocitosis. En: Madero López L, Muñoz Villa A, editores. *Hematología y Oncología pediátricas*. 2.ª ed. Madrid: Grupo Ergon; 2005. p. 693-711.
2. Yadav SP, Kharya G, Mohan N, Sehgal A, Bhat S, Jain S, et al. Langerhans cell histiocytosis with digestive tract involvement. *Pediatr Blood Cancer*. 2010;55:748-53.
3. Shima H, Takahashi T, Shimada H. Protein-losing enteropathy caused by gastrointestinal tract-involved Langerhans cell Histiocytosis. *Pediatrics*. 2010;125:e426-32.
4. Santos-Machado TM, Cristofani LM, Almeida MT, Maluf PT, Costa PA, Pereira MA, et al. Disseminated Langerhans' cell histiocytosis and massive protein-losing enteropathy. *Braz J Med Biol Res*. 1999;32:1095-9.
5. Hait E, Liang M, Degar B, Glickman J, Fox VL. Gastrointestinal tract involvement in Langerhans cell Histiocytosis: Case report and review of the literature. *Pediatrics*. 2006;118:e1593-9.
6. Singhi AD, Montgomery EA. Gastrointestinal tract Langerhans cell. Histiocytosis: A clinicopathologic study of 12 patients. *Am J Surg Pathol*. 2011;35:305-10.

M. Andión Catalán^{a,*}, D. Ruano Domínguez^a,
D. Azorín Cuadrillero^b, T. de Rojas de Pablos^a
y L. Madero López^a

^a Servicio Hemato-Oncología y Trasplante hematopoyético, Hospital Infantil Universitario Niño Jesús, Madrid, España

^b Servicio Anatomía Patológica, Hospital Infantil Universitario Niño Jesús, Madrid, España

* Autor para correspondencia.

Correo electrónico: maiandion@hotmail.com
(M. Andión Catalán).

<http://dx.doi.org/10.1016/j.anpedi.2015.04.014>