

independiente del estado metabólico de los pacientes. Se observó tanto en niños en edad escolar como en adolescentes, pero no en lactantes. Este estudio también describe que la alteración en el ECG más frecuente además de la prolongación del QT, son las anomalías en la repolarización con inversión de las ondas T en las derivaciones V4 a V6; alteraciones que también se observan en los ECG de nuestra paciente.

Aunque en la actualidad, la etiología exacta de la asociación entre estas 2 entidades no se conoce con exactitud, hay autores que defienden que los cambios en la conducción eléctrica cardiaca pueden deberse a una deficiencia de carnitina⁶.

Desde un punto de vista clínico-práctico, este caso sugiere que pacientes con acidemia propiónica pueden tener un mayor riesgo de presentar prolongación del QT, por lo que recomendamos una evaluación cardiológica anual que incluya, además del ecocardiograma, ECG de 12 derivaciones y Holter de 24 h. Si se confirma la existencia de síndrome de QT largo estaría indicado iniciar tratamiento con beta-bloqueantes para prevenir arritmias ventriculares, síncope o muerte súbita. Será importante, además, informar a los padres y al paciente sobre el riesgo de la utilización de los diversos fármacos que pueden prolongar el intervalo QT y propiciar así arritmias ventriculares.

Bibliografía

1. Kakavand B, Schroeder VA, di Sessa TG. Coincidence of long QT syndrome and propionic acidemia. *Pediatric Cardiol.* 2006;27:160-1.

2. Jameson E, Walter J. Cardiac arrest secondary to long QTc in a child with propionic acidemia. *Pediatr Cardiol.* 2008;29:969-70.
3. Goldenberg I, Moss AJ, Zareba W. QT interval: How to measure it and what is normal. *J Cardiovasc Electrophysiol.* 2006;17:333-6.
4. Reid Sutton V, Chapman KA, Gropman AL, MacLeod E, Stagni K, Summar ML, et al. Chronic management and health supervision of individuals with propionic acidemia. *Mol Genet Metab.* 2012;105:26-33.
5. Baumgartner D, Scholl-Bürgi S, Sass JO, Sperl W, Schweigmann U, Stein JI, et al. Prolonged QTc intervals and decreased left ventricular contractility in patients with propionic acidemia. *J Paediatr.* 2007;150:192-7.
6. Rijlaarsdam RS, van Spronsen FJ, Bink-Boelkens MTE, Reijngoud DJ, Wanders RJA, Niezen-Koning KE, et al. Ventricular fibrillation without overt cardiomyopathy as first presentation of organic cation transporter 2-deficiency in adolescence. *Pace.* 2004;27:675-6.

A. Fuertes Moure^{a,b,*}, M. Centeno Jiménez^b,
R. Álvarez García-Rovés^{a,b}, N. Gil Villanueva^b y
C. Medrano López^b

^a Instituto de Investigación Sanitaria, Hospital Universitario Gregorio Marañón, Madrid, España

^b Sección de Cardiología Pediátrica, Hospital Universitario Gregorio Marañón, Madrid, España

* Autor para correspondencia.

Correo electrónico: angelesfm@hotmail.es
(A. Fuertes Moure).

<http://dx.doi.org/10.1016/j.anpedi.2015.04.006>

Contribución de los estudios neurofisiológicos seriados en el síndrome de Guillain-Barré atípico



Contribution of serial neurophysiological studies in atypical Guillain-Barré syndrome

Sra. Editora:

El síndrome de Guillain-Barré (SGB) es la causa más común de parálisis flácida aguda infantil¹. Se caracteriza por debilidad muscular ascendente simétrica y arreflexia. El SGB engloba un conjunto de polirradiculoneuropatías agudas adquiridas mediadas por procesos inmunológicos, habitualmente precedidas por infecciones gastrointestinales o respiratorias. Según criterios neurofisiológicos se clasifican principalmente en polirradiculopatía desmielinizante inflamatoria aguda (AIDP) y neuropatía motora axonal aguda (AMAN)². Si bien ambas formas pueden ser clínicamente indistinguibles, el pronóstico puede ser muy diferente. Se expone un caso en el que los estudios neurofisiológicos seriados fueron clave para identificar un SGB clínicamente atípico, clasificarlo como AMAN y valorar su evolución.

Paciente varón de 7 años de edad, sin antecedentes médico-quirúrgicos, acude a urgencias por dolor lumbar y en tríceps sural derecho, acompañado de limitación para subir y bajar escaleras, de 11 días de evolución. Mostró dificultad para la marcha de puntillas y el resto de la exploración neurológica fue normal, incluidos los reflejos osteotendinosos (ROT). La radiografía de extremidades inferiores fue normal. Se dio de alta con diagnóstico de impotencia funcional por dolor inespecífico.

Una semana después presentó debilidad distal en las 4 extremidades objetivada en la exploración del balance muscular. Los ROT fueron vivos y simétricos. Se reportó antecedente de gastroenteritis aguda de 2 días de duración 2 semanas previas del inicio del cuadro clínico.

Ante la sospecha clínica de mielitis motivada por la presencia de hiperreflexia y tetraparesia, se inició pauta corta de corticoterapia oral con leve mejoría sintomática. Se indicó resonancia magnética (RM) craneal y medular. Mientras que en la RM de cráneo no se detectó ninguna alteración, en la columna lumbosacra se objetivó una captación de gadolinio en las raíces de la cauda equina (fig. 1), compatible con radiculitis inespecífica.

Seguidamente se realizó un primer estudio neurofisiológico en las 4 extremidades consistente en neurografía sensitiva y motora, estudio de onda F de larga latencia

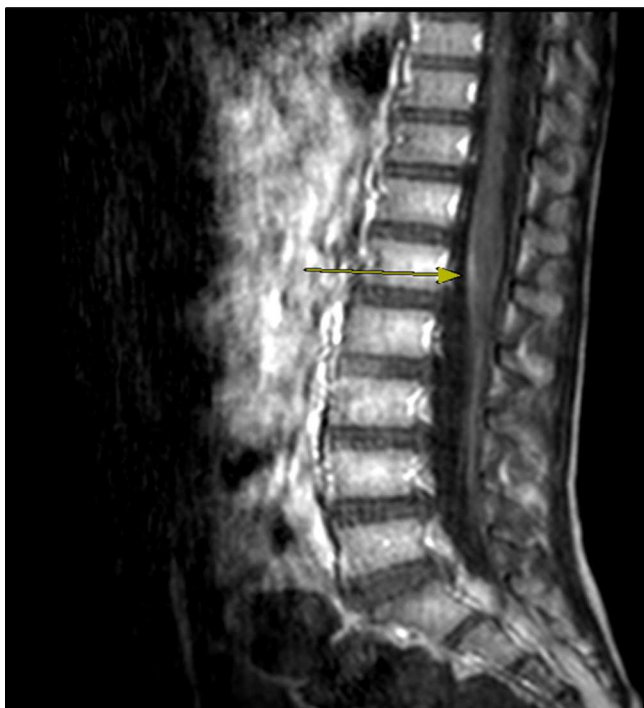

Figura 1 Proyección axial de la RM medular lumbosacra (secuencia T1), que muestra captación tenue de contraste en raíces de la cauda equina.

y electromiografía. Los parámetros de conducción sensitiva fueron normales. Todas las respuestas motoras fueron de baja amplitud (fig. 2A) con velocidad de conducción conservada, asociado a reducción significativa de la reproducibilidad de la onda F. Los hallazgos fueron orientativos de polirradiculoneuropatía motora axonal sin signos denervativos musculares.

El análisis del líquido cefalorraquídeo fue normal. La serología para *Campylobacter jejuni* resultó positiva. El estudio de anticuerpos anti-gangliósidos en plasma mostró la presencia de IgG anti-GD1a.

Con el diagnóstico de AMAN y la constatación de una evolución clínica favorable, en el estudio neurofisiológico 10 días después se objetivó empeoramiento de los parámetros motores con algunos bloqueos de la conducción nerviosa (fig. 2B) y signos de denervación muscular incipientes.

Con el paciente clínicamente asintomático, el estudio repetido a los 20 días objetivó mejoría de los parámetros de conducción motora, aproximándose a la normalidad (fig. 2C), y signos denervativos leves sin pérdida de unidades motoras.

Aunque habitualmente dentro del cortejo clínico del SGB destaca la arreflexia universal, se han descrito casos atípicos que cursan con reflejos normales e incluso exaltados. Kuwabara et al. reportaron una incidencia del 33% de pacientes con SGB e hiperreflexia, siempre coincidente con las formas de AMAN anti-GD1a³. El mecanismo fisiopatológico de este fenómeno podría explicarse por la indemnidad de las fibras sensitivas y escasa pérdida de axones motores, que mantienen el arco reflejo^{3,4}, unido a la afectación de interneuronas inhibitorias medulares que provocarían fenómenos de liberación de la segunda motoneurona⁴.

Si bien los hallazgos en la RM suelen ser inespecíficos, estudios sobre el SGB en edad pediátrica⁵ describen realces del contraste a nivel de las raíces espinales en la mayoría de los casos.

Yuki asoció la AMAN con degeneración axonal y afectación de los nodos de Ranvier de manera transitoria⁶. Si bien las formas de AMAN conllevan peor pronóstico funcional, la presencia de bloqueos de conducción se relacionan con mejor recuperación. En el caso presentado, los estudios neurofisiológicos seriados pusieron de manifiesto la

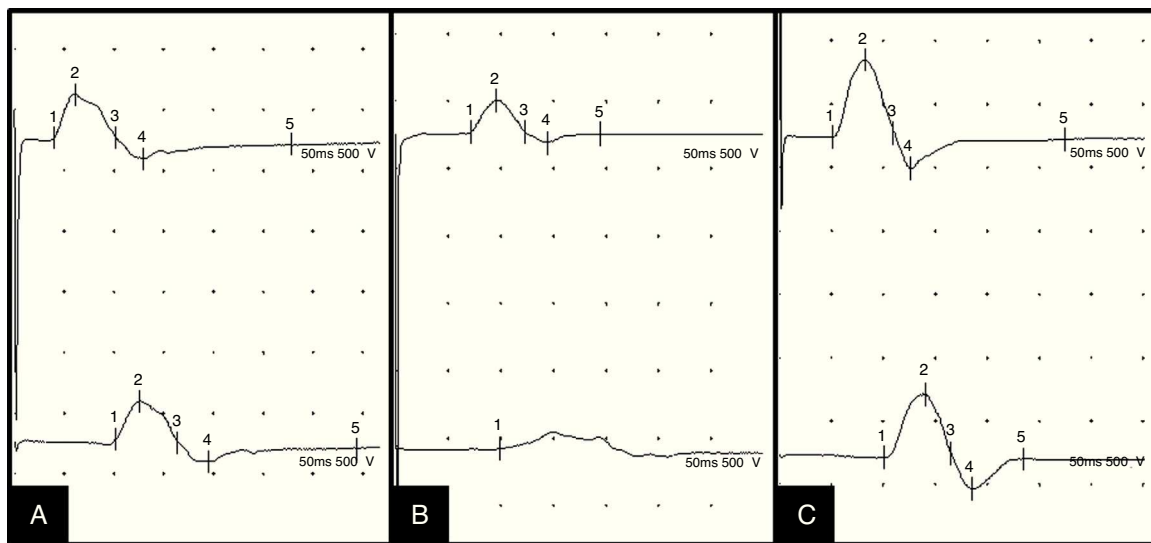


Figura 2 Evolución de la neurografía motora del nervio peroneo profundo, con estímulo distal en tobillo (trazos superiores) y proximal en cabeza de peroné (trazos inferiores): descenso de la amplitud distal y proximal, indicativo de lesión axonal, en el primer estudio (A); bloqueo de la conducción, 10 días después (B); parámetros de amplitud cercanos a la normalidad, 20 días después (C).

reversibilidad de la afectación nerviosa motora, tanto periférica distal por la normalización de los parámetros neurográficos tras la presencia inicial de los bloqueos de conducción, como proximal con la reaparición de las ondas F. La persistencia de signos denervativos agudos en los músculos con el paciente asintomático es atribuible al carácter de degeneración axonal de la enfermedad y la disociación temporal electro-clínica.

El diagnóstico de SGB en edad pediátrica puede retrasarse por su forma de presentación inicialmente inespecífica. Además, la hiperreflexia como manifestación atípica del SGB puede dificultar su diagnóstico clínico. En este contexto, los estudios neurofisiológicos adquieren una mayor relevancia para una primera orientación, la subsiguiente clasificación como forma desmielinizante (AIDP) o axonal (AMAN) y una mejor orientación pronóstica.

Bibliografía

1. Kannan MA, Ch RK, Jabeen SA, Mridula KR, Rao P, Borgohain R. Clinical electrophysiological subtypes and antiganglioside antibodies in childhood Guillain-Barré syndrome. *Neurol India*. 2011;59:727-32.
 2. Dash S, Pai R, Kamath A, Rao UP. Pathophysiology and diagnosis of Guillain-Barré syndrome-challenges and needs. *Int J Neurosci*. 2014;27:1-6.
 3. Kuwabara S, Ogawara K, Koga M, Mori M, Hattori T, Yuki N. Hyperreflexia in Guillain-Barré syndrome: Relation with acute motor axonal neuropathy and anti-GM1 antibody. *J Neurol Neurosurg Psychiatry*. 1999;67:180-4.
 4. Baheti NN, Manuel D, Shinde PD, Radhakrishnan A, Nair M. Hyperreflexic Guillain-Barré syndrome. *Ann Indian Acad Neurol*. 2010;13:305-7.
 5. Coskun A, Kumandas S, Pac A, Karahan OI, Gulec M, Baykara M. Childhood Guillain-Barré syndrome: MR imaging in diagnosis and follow-up. *Acta Radiol*. 2003;44:230-5.
 6. Yuki N. Guillain-Barré syndrome and anti-ganglioside antibodies: A clinician-scientist's journey. *Proc Jpn Acad Ser B Phys Biol Sci*. 2012;88:299-326.
- I. Álvarez Guerrero^{a,*}, P. Mínguez^b, G. Aznar Laín^c, M.A. Rubio^a e I. Royo^a
- ^a Servicio de Neurología-Neurofisiología, Hospital del Mar, Barcelona, España
- ^b Servicio de Medicina Física y Rehabilitación, Hospital del Mar, Barcelona, España
- ^c Servicio de Pediatría-Neuropediatría, Hospital del Mar, Barcelona, España
- * Autor para correspondencia.
 Correo electrónico: ialvarez@hospitaldelmar.cat
 (I. Álvarez Guerrero).
<http://dx.doi.org/10.1016/j.anpedi.2015.04.005>