

¿Son realmente útiles los anti-TNF α en vasculitis sistémicas? Experiencia en panarteritis nodosa



Are anti-TNF- α agents really useful in systemic vasculitis? Experience in polyarteritis nodosa

Sra. Editora:

La panarteritis nodosa (PAN) es una vasculitis rara de pequeño-mediano vaso. La clínica es diversa, desde cambios cutáneos leves, a formas multisistémicas¹. Desde 2008 existen nuevos criterios diagnósticos², siendo imprescindibles las anomalías histopatológicas (vasculitis necrotizante) o angiográficas (aneurisma, estenosis u oclusión) junto con al menos uno de los siguientes:

1. Afectación cutánea: *livedo reticularis*, nódulos subcutáneos, infartos cutáneos con úlceras o cambios isquémicos menores.
2. Mialgias.
3. Hipertensión (HTA): presión arterial sistólica/diastólica > p95 para altura.
4. Neuropatía periférica sensitiva periférica o mononeuritis múltiple motora.
5. Afectación renal: proteinuria, hematuria o afectación de función renal.

Respecto al tratamiento, no existen ensayos clínicos aleatorizados y controlados pediátricos. El tratamiento convencional incluye corticoides sistémicos y ciclofosfamida para la inducción y azatioprina de mantenimiento, pero se han descrito pacientes no respondedores con evolución satisfactoria con micofenolato, infliximab o rituximab.

Describimos la evolución de 2 niñas afectas de PAN refractaria tratadas con infliximab:

Caso 1

Niña de 6 años con cuadro de 15 días de artralgiás, artritis de tobillos y lesiones purpúricas (fig. 1A-C). Presentaba anemia y trombocitosis (Hb: 11 g/l; plaquetas: 495.000/mmc), PCR: 236 mg/l, VSG: 88 mm y ANCA negativos. La biopsia cutánea fue compatible con PAN. Presentó mala evolución, asociando fiebre, artritis en rodillas y codo, nódulos subcutáneos (fig. 1D) e HTA, sin afectación renal. Aunque presentó mejoría cutánea con prednisona y metotrexate subcutáneo a 15 mg/m²/semana, tras 10 semanas, el resto de manifestaciones persistían. Secuencialmente fue tratada con inmunoglobulina mensual, etanercept subcutáneo (0,8 mg/kg/semana), ciclofosfamida intravenosa (500 mg/m²/mes) y azatioprina oral (2 mg/kg/día). Mantuvo 2 meses cada tratamiento siendo todos bien tolerados, suspendiéndose por ineficacia. Al año, inició tratamiento con infliximab a 5 mg/kg (en semanas: 0, 2, 6 y, posteriormente, cada 8), reduciéndose la puntuación en la escala de vasculitis pediátrica (PVAS) de 8 a 0 en un mes y permitiendo retirar la prednisona a los 4 meses. Desde entonces permanece

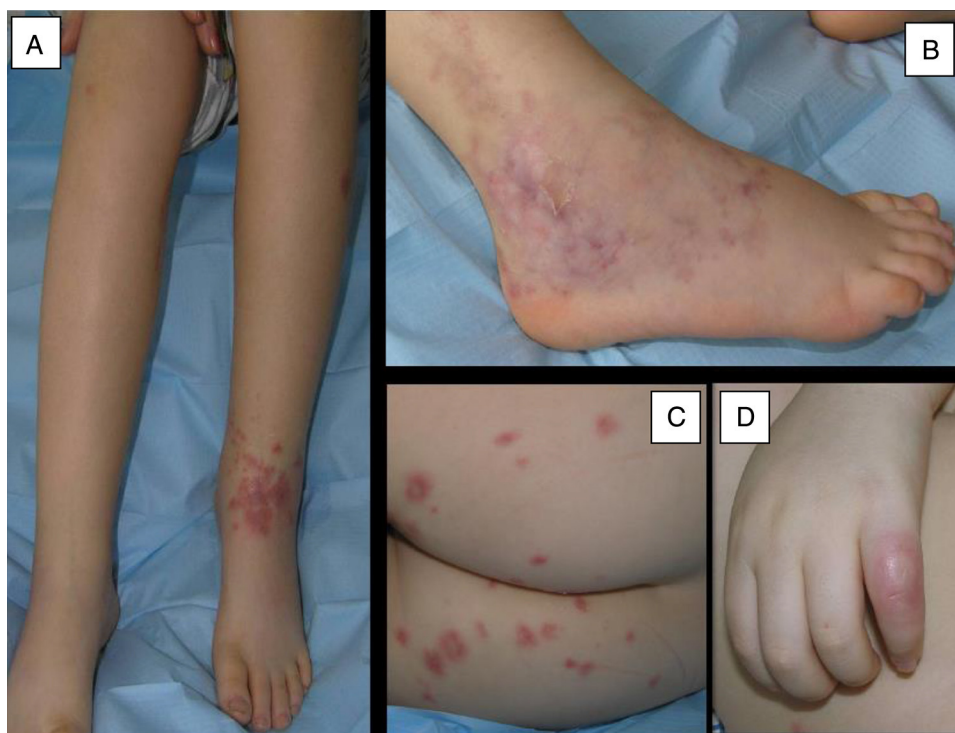

Figura 1 Lesiones cutáneas del caso 1. A) Tumefacción dolorosa de tobillo izquierdo con lesiones purpúricas en cara anterior. B) *Livedo reticularis* con sufusión hemorrágica en cara externa del tobillo derecho. C) Lesiones purpúricas aisladas en glúteos. D) Nódulo cutáneo en el 5.º dedo de la mano derecha

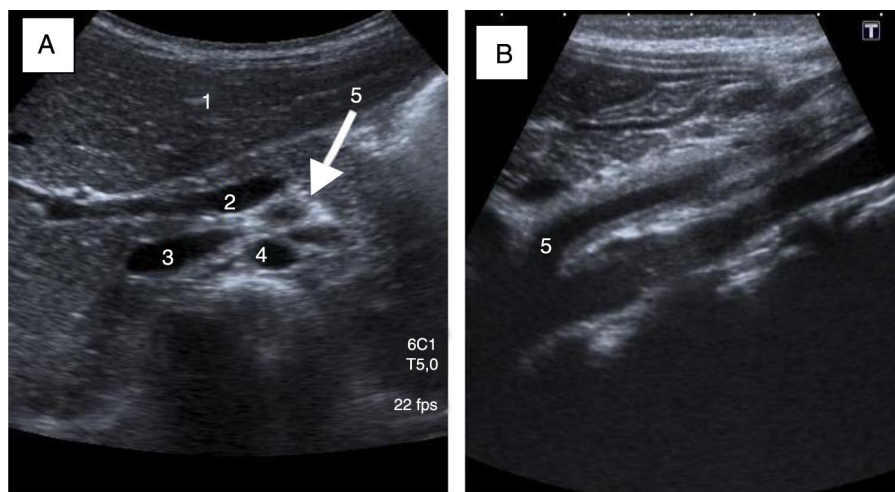


Figura 2 Arteritis de la arteria mesentérica superior valorada mediante ecografía (caso 2). A) Corte sagital: halo hiperecogénico alrededor de la arteria mesentérica superior (AMS) por engrosamiento de la pared de la misma. 1: parénquima hepático; 2: eje espleno-portal; 3: vena cava inferior; 4: arteria aorta; 5: AMS. B) Corte coronal: engrosamiento de la AMS de 2 mm de grosor desde su inicio en aorta hasta la bifurcación (4,3 cm).

asintomática, y sin efectos secundarios atribuibles al tratamiento. El tratamiento con infliximab se retiró tras 3 años.

Caso 2

Niña de 5 años, marroquí, con fiebre y dolor abdominal de un mes de evolución, palidez cutáneo-mucosa, dolor abdominal, anemia (Hb: 8,1 g/l), trombocitosis (582.000 plaquetas/mm³), PCR: 178 mg/l, VSG: 101 mm y ANCA negativos. En ecografía abdominal, engrosamiento de la pared de la arteria mesentérica superior con luz regular, aunque estenótica, compatible con arteritis (fig. 2), confirmada con angioTAC. El despistaje infeccioso fue negativo y se descartó otra afectación vascular. El cuadro se autolimitó en una semana. Cuatro meses después presentó brote similar, descartándose fiebre mediterránea familiar, e iniciando tratamiento con prednisona. Seis meses más tarde aparecieron nódulos eritemato-dolorosos en miembros inferiores, cuya biopsia confirmó vasculitis necrotizante. A pesar de asociar metotrexate subcutáneo (15 mg/m²/semana), presentó 2 brotes en 12 meses, iniciándose azatioprina oral (2 mg/kg/semana) con buena respuesta y sin efectos adversos. Tras 8 meses sin prednisona desarrolla múltiples brotes, decidiéndose cambio a infliximab intravenoso (5 mg/kg) en semanas 0, 2, 6 y, posteriormente, cada 8. La PVAS pasó de 5 a 0 en un mes. Actualmente, tras 24 meses de tratamiento, solo ha presentado cefalea postinfusional y 2 brotes leves que cedieron con prednisona.

La PAN es rara en la infancia, con un pico de incidencia a los 10 años. Los órganos más frecuentemente afectados son piel, articulaciones, nervios periféricos, tracto gastrointestinal y riñón¹. La afectación gastrointestinal, aunque descrita en el 23-60% de los pacientes³, de forma aislada y al debut (caso 2), es excepcional.

Para el diagnóstico es necesaria una biopsia compatible², por ello, en lesiones de difícil acceso (caso 2), este puede demorarse. En estos pacientes, la angiografía es una alternativa, aunque en nuestro caso no se realizó.

La ausencia de ensayos clínicos y la variabilidad clínica dificultan la elección terapéutica. Aunque los anti-TNF α han revolucionado el tratamiento de diferentes enfermedades autoinmunes, en las vasculitis no está demostrada su eficacia⁴. En pediatría, la revisión más amplia, es la de Eleftheriou et al.⁵ que incluye 25 pacientes con vasculitis (11 PAN). De estos, 8 recibieron infliximab, apreciándose como la media del score de actividad disminuyó de 8 a 3. Recientemente, se ha validado la escala PVAS⁶, que debe ser usada rutinariamente para valorar la evolución y respuesta al tratamiento.

Recientemente se ha descrito un nuevo síndrome autoinflamatorio caracterizado por una vasculopatía tipo PAN con desarrollo de infartos precoces y que está producido por una deficiencia de ADA (adenosin deaminasa) 2 y en el que han resultado útiles los fármacos antiTNF. Actualmente estamos pendientes de realización del estudio genético específico para descartar dicha afectación que podría justificar la excelente respuesta a infliximab.

El pronóstico de la PAN depende de la afectación visceral, pero es mejor en niños que en adultos, con una mortalidad entre 1,1-10%.

Como conclusión, aunque los datos de eficacia con infliximab en niños son escasos, y serían necesarios estudios multicéntricos, podría ser una alternativa en casos refractarios.

Agradecimientos

A la Dra. Purificación Moreno, quien realizó el seguimiento inicial de estas pacientes.

Bibliografía

1. Hernández-Rodríguez J, Alba MA, Prieto-González S, Cid MC. Diagnosis and classification of polyarteritis nodosa. *J Autoimmun.* 2014;48:84–9.
 2. Ozen S, Pistorio A, Iusan SM, Bakkaloglu A, Herlin T, Brik RP. EULAR/PRINTO/PRES criteria for Henoch-Schönlein purpura, childhood polyarteritis nodosa, childhood Wegener granulomatosis and childhood Takayasu arteritis: Ankara 2008 Part II: Final classification criteria. *Ann Rheum Dis.* 2010;69:798–806.
 3. Adaletli I, Ozpeynici Kurungoglu S, Sever L, Arisoy N. Abdominal manifestations of polyarteritis nodosa demonstrated with CT. *Pediatr Radiol.* 2010;40:766–9.
 4. Jarrot PA, Kaplanski G. Anti TNF-alpha therapy and systemic vasculitis. *Mediators Inflamm.* 2014;27:493593.
 5. Eleftheriou D, Melo M, Marks SD, Tullus K, Sills J, Cleary G, et al. Biologic therapy in primary systemic vasculitis of the young. *Rheumatology (Oxford).* 2009;48:978–86.
 6. Dolezalova P, Brogan PA, Özen S, Benseler S, Anton J, Brunner J, et al. Disease activity in paediatric vasculitis: Development of a generic assessment tool - PVAS. *Pediatr Rheumatol Online J.* 2011;9 Suppl 1:P92.
- E. Núñez Cuadros^{a,*}, R. Galindo Zavala^a, G. Díaz Cordovés-Rego^a, A. Vera Casaño^b y A.L. Urda Cardona^c
- ^a *Unidad de Reumatología pediátrica, Unidad de Gestión Clínica de Pediatría, Hospital Materno-Infantil, Hospital Regional Universitario de Málaga, Málaga, España*
- ^b *Unidad de Dermatología pediátrica, Hospital Materno-Infantil, Hospital Regional Universitario de Málaga, Málaga, España*
- ^c *Unidad de Gestión Clínica de Pediatría, Hospital Materno-Infantil, Hospital Regional Universitario de Málaga, Málaga, España*
- * Autor para correspondencia.
Correo electrónico: esmenunez@gmail.com
(E. Núñez Cuadros).
<http://dx.doi.org/10.1016/j.anpedi.2015.03.015>